

### Ultrasonic manifestations of acute lymphoblastic leukemia combined with liver fungal infection: a case report

## 急性淋巴细胞白血病并发肝脏真菌感染 超声表现 1 例

周 航 黄 君

[中图法分类号]R445.1

[文献标识码] B

患者女,9岁,因“面色苍白,食欲不佳”入院。体格检查:呈贫血貌,余未见异常。实验室检查:白细胞 $3 \times 10^9/L$ ,血红蛋白 $45 g/L$ ,血小板 $16 \times 10^9/L$ 。行骨穿及免疫分型确诊为急性淋巴细胞白血病。化疗期间反复出现咳嗽、发热,予以抗感染及对症治疗后病情有好转。化疗10个月时出现高热伴腹痛、腹泻;行腹部彩色多普勒超声和上腹部CT检查未见明显异常;血培养沃氏葡萄球菌,予抗感染治疗后体温有所下降。化疗15个月后再出现高热伴腹痛、腹胀;腹部超声示肝大,肝实质增粗,肝内见多个类圆形低回声结节,较大者直径约15 mm(图1A);腹部CT平扫示肝扫描层内见多个类圆形低密度影,其内部密度稍高(图1B)。临床考虑细菌性肝脓肿,继续行抗感染治疗。化疗18个月

时复查腹部超声示肝弥漫性病变,肝内布满点状强回声(图2A);腹部CT示肝内见弥漫分布的稍高密度影(图2B);此时患者仍有间断发热,在更换抗生素和积极加强原发病的对症治疗后效果仍不佳。化疗19个月时患者出现皮肤及巩膜轻度黄染,腹壁静脉曲张;腹部超声示肝弥漫性病变,门静脉高压(门静脉血流为出肝方向,流速 $10 cm/s$ ),脾大,少量腹水(图3A);腹部CT示肝内见弥漫分布的高密度影,与前次检查相比密度更高,数目增多(图3B)。在积极对症处理和评估出血风险后行超声引导下肝穿刺活检,病理见真菌孢子和菌丝。应用两性霉素B抗真菌治疗后,患者体温下降,病情稳定。

讨论:恶性血液病患者在化疗后的骨髓抑制期,由于粒细胞

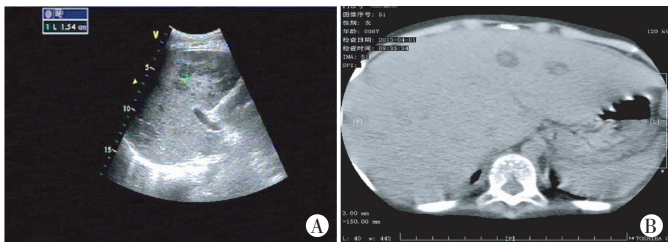


图 1 化疗 15 个月腹部超声和 CT 图像

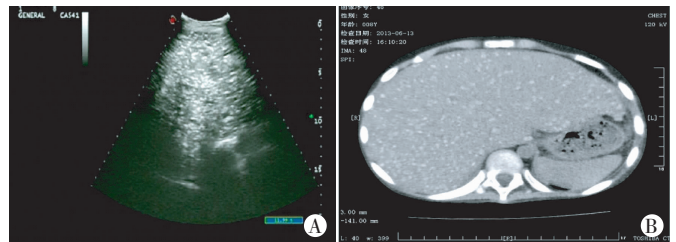


图 2 化疗 18 个月腹部超声和 CT 图像

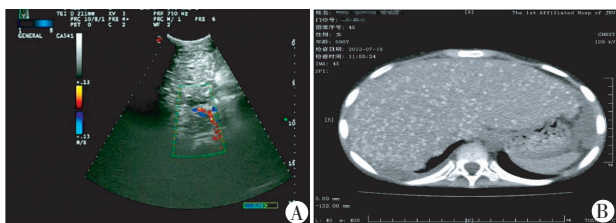


图 3 化疗 19 个月腹部超声和 CT 图像

炎症部位聚集,故此时即使肝脏有真菌感染,也不能形成脓肿。而当患者机体内白细胞上升到一定程度后,形成脓肿,CT和超声才能发现病灶。

真菌感染需与细菌性肝脓肿的影像学鉴别点为:细菌性肝脓肿多为单发,病灶较大,而肝实质真菌感染常为多发,病灶较小,多不超过 20 mm;细菌性肝脓肿超声表现病灶部可见较厚回声增强的脓肿壁,其内可见点片状较强回声,而肝真菌感染病灶无明显包膜,其内呈低回声。本例患者化疗 19 个月时 CT 和超声均表现为肝脏内弥漫性的高密度影和点状强回声,这可能是由于病变进一步扩大及病变部位持续的炎性细胞浸润和肝细胞的变性、坏死而形成的钙化灶或被纤维组织所替代。总之,通过影像学表现对肝真菌感染进行快速诊断对早期治疗及疗效监测有重要意义。

(收稿日期:2016-04-28)

缺乏机体免疫力低下,极易发生肝脏深部真菌感染,其影像表现与其病理变化有密切关系。本例患者在化疗 10 个月时出现高热伴腹痛,但腹部超声和 CT 均未见肝内病灶,这可能是由于患者处于免疫抑制期,机体白细胞很低或缺乏,对于入侵的病菌炎症反应较轻或几乎没有,而脓肿的形成有待于一定的白细胞在