

# 医学超声教学信息化平台在卫生士官教学中的应用

杨希 蒋帅 何颖 王龚 荣亚妮 向熙奎 李泞珊 卓忠雄

**摘要** 随着军事训练实战化的新形势改变,对军队卫生士官的诊疗技术有了更高的要求,如何摸索出一套适合士官的教学方式成了当前军队高校的新任务。本文主要从医学超声教学信息化平台角度出发,探讨其在卫生士官教学中的应用价值。

**关键词** 医学超声;教学;信息化;卫生士官

[中图分类号]R445.1

[文献标识码]A

## Application of medical ultrasound teaching information platform in education of medical sergeant

YANG Xi, JIANG Shuai, HE Ying, WANG Gong, RONG Yani, XIANG Xikui, LI Ningshan, ZHUO Zhongxiong  
Department of Ultrasound, Xinqiao Hospital of the Third Military Medical University, Chongqing, 400037, China

**ABSTRACT** With the new changes of actual military combat training situation, the demand for diagnosis and treatment skills of military medical sergeant is increased. How to figure out a suitable teaching approach for sergeant has become a new task for military colleges at current. From the aspect of medical ultrasound teaching information platform, we discuss its application in the education of medical sergeant.

**KEY WORDS** Medical ultrasound; Teaching; Informatization; Medical sergeant

卫生士官是我军医务技术人员的重要组成部分,其处在基层部队医疗救护的第一线,平时是部队伤病防治的初诊医师,战时是前线抢救的技术骨干。医学超声检查作为一门影像学的检查学科,其具有便携、实时、动态、无创、无辐射及可重复操作等优势,能对实际训练中胸、腹腔脏器破裂等急发疾病及时诊断,对及时救治受伤士兵有着重要作用。为了适应军事训练实战化的新形势,加速军队革命化、现代化建设,必须加强卫生士官的医学知识,才能使军队在执行任务中减少损失,发挥更大的作用。

### 一、研究背景

我校已将医学超声教学信息化平台(图1)应用到本校医学影像本科学员教学实践中,产生了较好的促进作用。卫生士官通常位于基层部队一线专业岗位,负责广大基层官兵的卫生医疗安全,在军队基层后勤保障工作中起着重要的作用,对军队各项任务顺利地完成有着重要的影响。提高卫生士官的医学知识,是新时代军队对各大军医学院校提出的新要求。依托院校大规模开展预选卫生士官的培训,是部队履行使命任务,做好军事卫勤准备的需要<sup>[1]</sup>。目前基层卫生士官的医学水平还不能满足部队作训实战化的要求,虽然已经意识到继续教育培训在军队基层士官培养的重要性,但对卫生士官的具体培训方式还较模糊,部队对人才的需求与当前的培训水平尚未达到统一。

随着医学超声技术的快速发展,超声造影、三维重建、弹性

成像、血管内超声、介入超声及超声靶向药物治疗等新技术的不断涌现,使超声诊断与治疗紧密结合,并与外科学、肿瘤学、微创医学等学科不断融合发展,在诊断及治疗中发挥着日益重要的作用。由于临床诊断对超声学检查的依赖性越来越强,基层部队对该专业人才的需求也大幅增加。要培养合格的超声影像专业人才,不仅要掌握基础知识,还要不断学习新技术、新业务,提高诊疗水平。目前可供医学影像专业或超声医学专业学习使用的教材不仅数量较少,内容也比较滞后,一些新技术、新设备、新方法及新知识都因为教材编写周期较长而很难在临床教学中得到体现。且当前针对基层部队卫生士官的课程教学仍然不完善,课程的设置安排并不合理,国家对其相关的方案也不全面,使得卫生士官对超声医学的学习极其困难。怎样才能更好地解决这一问题?

### 二、相应对策

我们设想利用基于元数据的一站式检索技术(图2),采用数字化手段对超声影像诊断相关的资源(图书、视频资源)进行整合,从而构建医学超声教学信息化平台(资源循证数据库),可为学习人员提供深度的知识点检索,检索内容范围可为章节及全文检索,并可动态浏览检出的相关资源详细内容。

医学超声教学信息化平台是一种采用数字化手段将现有医学超声资源(图书、视频资源)进行整合,为快速并且全面地提高

基金项目:第三军医大学教育改革研究课题(20120B25);总参军队院校教育项目(2013YY093)

作者单位:400037 重庆市,第三军医大学新桥医院超声科

通信作者:卓忠雄, Email: zzx64120@163.com

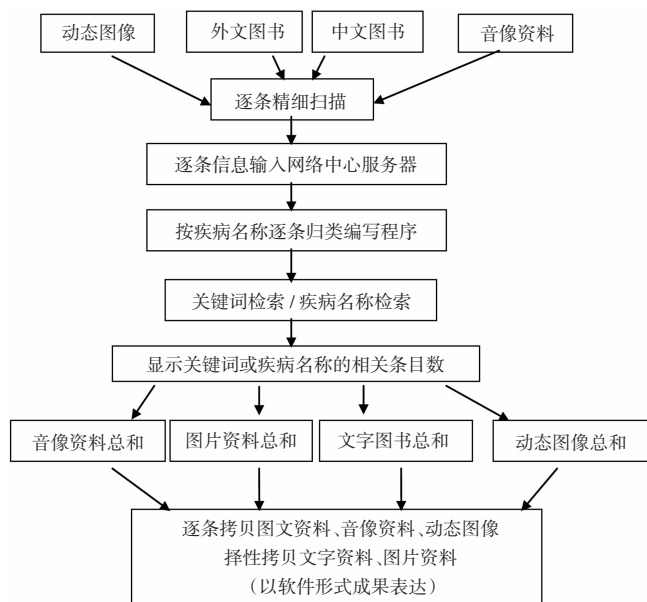


图 1 信息化平台示意图

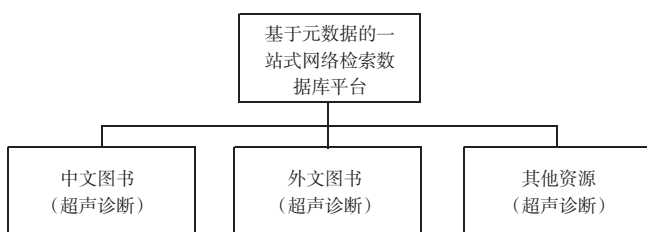


图 2 基于元数据的一站式检索技术示意图

学习人员对医学超声诊断与治疗的内容的认识,及时更新医学超声工作者的专业知识,发挥数字化手段在教学中的作用。其教学方式可以克服临床超声教学中教材数量较少、内容简单的弊病,满足了学习人员随时随地系统地学习超声医学的新技术、新业务,不断提高超声诊疗水平的要求。

该信息化平台使用方便,在电脑浏览器中输入 <http://rtpu.cdy100.com>;IOS 系统手机及 iPad 在 App Store、Android 系统在其应用系统中输入“超声”,即可下载该信息化平台应用软件——超声实时平台 RTPU,其界面简洁,操作便捷,容易学习及掌握,只需连接互联网可随时随地使用,特别有利于短时间内大量教学内容的培训。如在平台搜索框输入“脾破裂”,系统按类别出现自发性脾破裂、延迟性脾破裂、创伤性脾破裂、开放性脾破裂等相关内容,学员根据所需可查阅相关文本信息、图片信息、表格信息及病例信息。

### 三、实例分析

我科室近年来承担本校卫生士官培训中医学超声教学任务。教学对象为在基层部队有一定的工作基础,岗位职责责任感较强、继续学习能力较好的卫生士官。与医学院校本科学员比较,其整体文化基础薄弱,能力素质参差不齐,自学能力弱,缺乏学习的积极性、主动性<sup>[2]</sup>。教学时间为 2 个月,其中理论教学 20 学时,实践教学 40 学时。

理论教学采用大班授课,士官学员理论教学时间较本校医学影像专业学员 65 学时明显较少,无法分器官逐一对各种疾病的进行精细讲解。结合基层部队实际需求,对授课内容进行精简调

整,采用器官系统教学医学超声基础知识,包括消化系统、心血管系统、泌尿系统、浅表系统、介入超声。授课内容要求教员精简,涉及内容以基层部队常见疾病为主,深入浅出,突出实用性。

实践教学时学员早上至医院科室,由教学小组长集中讲授本次见习内容及注意事项,采取分小组安排至各检查室观摩学习,对于典型病例由各检查室上机教员进行讲解;下午安排学员轮流搭档上机操作,相互练习,各检查室实践指导教师现场把关学员操作手法、流程。在操作手法合格后,在患者同意情况下由实践指导教师带领亲自为患者检查,模拟真实医疗工作场景,为学员树立工作信心;其余学员至科室学习室对上午所见病例进行学习总结,对于学员的疑问,由教学小组长针对性地进行解答并在课程结束时对当日课程进行总结。

针对卫生士官学员医学基础较弱、教学时间紧凑、学员求知性较强等特点,我校在 2014 年教学过程中加入医学超声信息化教学平台的运用,实现了快速教学传递和互动。在实践教学活动中,对于学员提出的疑问,鼓励学员通过医学超声教学信息化平台寻求相关答案,并对其搜寻结果相互间进行探讨,相互学习,共同进步;课下鼓励学员对自己所感兴趣的内容利用医学超声教学信息化平台进行搜索自学。即使士官完成培训后回到单位,仍能通过该平台实现继续学习,更好地指导其在实践中的应用。

通过理论、实践教学并结合信息化平台教学,士官学员在近两年的学习过程中取得了较好的成绩,2015 年、2014 年士官学员理论考核成绩分别为(84.78±5.70)分、(82.55±7.19)分,实践考核成绩分别为(80.26±5.13)分、(77.34±4.81)分,均较 2013 年[(71.23±6.35)分、(68.41±5.22)分]提高,差异均有统计学意义(均  $P < 0.05$ ),结果说明教学效果有了明显的提高。通过理论、实践结合医学超声信息化平台的教学模式,卫生士官的进步十分显著,较传统的教学方法更能让卫生士官学到实用并掌握相关技能的一种教学方法,有助于卫生士官建立对超声医学知识体系的轮廓了解和架构,提高了学员在日常工作及卫勤保障任务中遇到突发事件的处理能力,也为下一步继续深造打下良好的基础。

### 四、总结分析

在对军队的卫生士官人才的培养过程中,应先对基层部队的需求情况进行认真的调查和研究,明确部队对卫生士官的相关需求,制定更加合理的教学方式,为部队输送所需要的专业人才。在选择适宜的教学方法时,要因材施教,增加教学的手段多样性、生动性、趣味性,不断提高教学的质量<sup>[3]</sup>。我们将超声医学的内容进行合理的整合,着重超声医学的针对性和实用性的教学,对于胆囊结石、胆囊炎、泌尿系结石、阑尾炎、男性睾丸扭转、胰腺炎及外伤性脏器破裂等疾病的诊断作了重点讲解,通过实践教学环节对这些疾病进行实际检诊,加深对疾病的认知。通过积极完善教学内容,将现代化的教学理念自然的融入医学超声的教学过程当中,体现出其在对超声医学方面独有的特性,与基层部队现实的情景更加贴近,提高了卫生士官的专业操作水平。

医学超声信息化平台建设不仅有助于临床教学,也有助于在基层实践中应用,而其所具有的特点及优点更加有利于士官培训。随着该平台进一步建设和完善,士官培训教学方式日趋专业化、规范化,相信该平台与士官培训实现更好的相互促进作用,为我军乃至我国的教学事业做出更大的贡献。

参考文献

[1] 李家德,杨蕾.卫生士官培训改革应坚持三个原则[J].西北医学教育,2011,19(3):464-466.

[2] 孙姝,冯林平,毛俊超.任职教育院校士官教学方法探析[J].知识

经济,2013,15(8):166.

[3] 杨希,吴盛正,孙思等.浅谈超声见习生带教工作体会[J].临床超声医学杂志,2014,16(5):347-348.

(修回日期:2016-10-22)

· 病例报道 ·

## Ultrasonic manifestation of pregnancy luteoma: a case report

### 妊娠黄体瘤超声表现 1 例

高春燕 颜 苹

[中图法分类号] R445.1

[文献标识码] B

孕妇,28岁,孕2产0,停经5个月。产前系统性超声检查:双顶径55mm,头围198mm,腹围177mm,股骨39mm,肱骨35mm,测值相当于22<sup>+</sup>周;胎心率155次/min;脐血流收缩期峰值流速与舒张末期流速比3.5;羊水最大深度40mm。于孕子宫左后方探及一大大小为42mm×40mm×31mm的混合性回声肿块,边界尚可,形态不规则,由多个实性结节融合而成,融合范围42mm×20mm,实质内血流信号丰富,囊性部分透声好(图1)。超声诊断:单胎,中期妊娠,孕子宫左后方混合性占位:卵巢肿瘤?实验室检查:各项肿瘤标志物和性激素水平均未见异常。行剖腹探查术,术中所见:左侧卵巢增大,大小为50mm×40mm,扪及呈囊性,包块内多个乳头状结构排列,呈“石榴样”改变。病理诊断:(左侧附件)黄体瘤样增生。

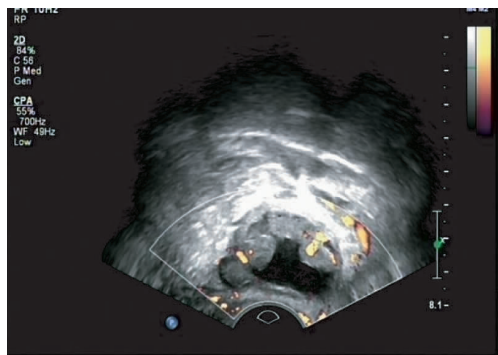
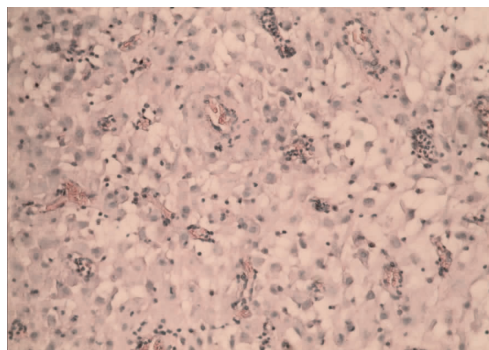


图1 妊娠黄体瘤超声图像

讨论:妊娠黄体瘤又称妊娠黄素瘤,是指妊娠过程中卵巢内含有单个或者多个黄素化结节状病变,在卵巢瘤样病变中极少见,多发生于妊娠3个月后。本病发病率较低,发病机制不明,约30%的患者有男性化表现,外周血中睾酮高于正常参考值2倍以上(正常值0.38~32.00nmol/L),但产后均能恢复正常,无需治疗;分娩女婴约60%~70%表现出男性化特征。妊娠黄体瘤肿块为单侧或双侧,呈圆形或卵圆形,结节状或者分叶状,边界清晰,切面呈鱼肉状,可有囊性变伴出血;镜下似正常的黄体细胞,排列成梁索状,可见滤泡样结构,无花环状排列构象<sup>[1]</sup>。本例患者



肿瘤细胞呈圆形、多角形,胞浆丰富,大部分嗜酸性,小部分呈胞浆透亮,细胞核位于中央,可见核仁,染色质均匀浅淡,未见核裂象。

图2 妊娠黄体瘤病理图(HE染色,×200)

既往未行常规检查,双侧卵巢情况不详,此次检查睾酮值正常,再加上妊娠黄体瘤发病率低,医师对此病认识不足,所以未考虑此病。

本病需与以下疾病鉴别:①浆液性囊腺瘤,妊娠合并浆液性囊腺瘤较为常见,囊腺瘤分为单房性和乳头状型,乳头状型常为多个囊腔,囊腔之间分隔光滑,囊腔内壁可见乳头状结构;②妊娠黄体,可探及卵巢内的近圆形囊肿,囊壁厚,内壁毛糙,囊内回声形态多样化,囊壁可见环状血流信号;③多发性卵泡膜黄素囊肿,与妊娠黄体瘤在形态和临床表现上有类似之处,但其多伴有病理性人绒毛膜促性腺激素升高、多胎及异常妊娠。本例诊断时也提出了妊娠期超声双侧附件区检查的重要性,同时妊娠期发现逐渐增大的卵巢肿块,在考虑卵巢来源的肿瘤性病变,还要注意此病的可能,结合病史、临床表现、外周血清性腺激素值及剖腹产术中冰冻活检,有助于明确诊断。

参考文献

[1] 刘学蓉.妊娠并卵巢妊娠黄体瘤漏诊病例分析并文献复习[J].临床误诊误治,2014,9(27):68-69.

(修回日期:2016-11-13)