·临床研究·

子宫输卵管超声造影检查患者副反应的临床分析

查晓霞　邓晓杨　游岚岚　周江英　温　彪

摘　要　目的　评价子宫输卵管超声造影检查患者的副反应情况。**方法**　通过询问和观察了解超声子宫输卵管造影检查的 356 例患者发生副反应的类型和程度，并电话随访检查后 1 个月内的并发症。评价疼痛副反应的程度采用 11 点数字评分法；分析发生副反应与输卵管梗阻的相关性。**结果**　356 例患者中，副反应主要表现为疼痛和迷走神经反应，发生率分别为 42.4%（151/356）和 9.0%（32/356）。疼痛副反应和迷走神经副反应与输卵管通畅状态均呈正相关（r=0.624、0.574，均 P=0.000）；并发症主要为检查后持续阴道少量出血（13 例）和盆腔感染（1 例）。**结论**　子宫输卵管超声造影检查的主要副反应为疼痛和迷走神经反应，输卵管梗阻患者尤其易发生，盆腔感染并发症极少发生。

关键词　超声检查；造影剂；子宫输卵管；疼痛副反应；迷走神经反应；输卵管梗阻

［**中图法分类号**］R445.1　　［**文献标识码**］A

Clinical analysis on side effects of hysterosalpingo contrast sonography

ZHA Xiaoxia, DENG Xiaoyang, YOU Lanlan, ZHOU Jiangying, WEN Biao

Department of Ultrasound, the First Affiliated Hospital of Chengdu Medical College, Chengdu 610500, China

ABSTRACT　Objective　To evaluate the side effects of hysterosalpingo contrast sonography (HyCoSy). **Methods**　Three hundred and fifty-six infertile women were examined by HyCoSy, and the side effects were observed for at least 30 minutes after the procedure. The complications were followed up within 1 month. Tolerability to the procedure was evaluated by means of an 11-point numeric rating scale of the pain experienced. The correlation between the side effects and tubal patency was analyzed. **Results**　Among the 356 patients, 151 cases (42.4%) complained of obvious pain and 32 cases (9.0%) experienced mild vasovagal reactions. There was postive correlation of pain experience and vasovagal reactions between patients with patent tubes and those with obstructed tubes (r=0.624, 0.574, all P=0.000). The main late complications were vaginal bleeding in 13 cases and acute pelvic phlogosis in 1 case. **Conclusion**　HyCoSy is a safe examination, its main side effects are pain and vasovagal reactions, which is mainly caused by obstructed tubes. Late complications such as pelvic phlogosis are very few.

KEY WORDS　Ultrasonography; Contrast agent; Uterus and fallopian tube; Pain side effects; Vasovagal reactions; Tubal occlusion

评价输卵管通畅性是诊治不孕症的重要步骤，常用的诊断方法有腹腔镜直视下输卵管通染液、X 线子宫输卵管造影和子宫输卵管超声造影（hysterosalpingo contrast sonography, HyCoSy）。腹腔镜检查是诊断输卵管通畅性的金标准，直观、既可作为检查手段又可治疗，但其有创且费用高，因此不宜作为一线筛查法。X 线造影检查具有便捷、费用低廉等优点，是国内公认的筛查方法；缺点是具有放射性，增加了患者的检查顾虑。HyCoSy 是一种新型的检查手段，研究[1-3]证实其诊断准确率与腹腔镜和 X 线造影相似，公认的优势是无电离辐照危害和药物过敏、可重复操作。目前，虽有大量关于 HyCoSy 诊断准确率的临床研究，但关于其副反应却鲜见报道。本研究旨在分析探讨 HyCoSy 检查对患者产生的副反应，以及与检查相关的并发症，并关注发生副反应与输卵管梗阻的相关性。

资料与方法

一、研究对象

选取 2013 年 1 月至 2015 年 1 月在我院超声科完成 HyCoSy 检查的患者 356 例，年龄 21~45 岁，平均

基金项目：四川省卫生厅科研课题（120474）

作者单位：610500　成都市，成都医学院第一附属医院超声科（查晓霞、游岚岚、周江英、温彪），妇产科（邓晓杨）

(29.30±2.85)岁。其中原发不孕 114 例,继发不孕 242 例;因输卵管妊娠手术切除一侧输卵管 9 例。受检者均无急慢性盆腔炎症,并除外子宫畸形、宫腔粘连及子宫内膜异位症。所有患者均被告知检查的过程和可能发生的副反应。

二、仪器与方法

1.仪器及试剂:使用 Philips iU 22 彩色多普勒超声诊断仪,经阴道超声探头,频率为 4~8 MHz;造影剂为 SonoVue(意大利 Bracco 公司),注入 5 ml 无菌生理盐水配制为 SonoVue 混悬液。造影时以 1 ml 混悬液混合 19 ml 预热无菌生理盐水制成 20 ml 输卵管造影液。

2.HyCoSy 方法:检查时间选择子宫内膜增殖期,检查前未常规使用抗生素和解痉止痛药物。检查时,患者排空膀胱,取膀胱截石位,常规经阴道超声检查。常规消毒后宫腔内置入 12 号 Foley's 管,以无菌生理盐水约 2 ml 注入气囊堵塞宫颈口。然后超声监视下依次推注:无菌生理盐水 5 ml(确定子宫角位置)、输卵管造影液 20 ml(观察输卵管)、无菌生理盐水 10 ml(观察子宫腔),必要时可重复推注。造影过程中观察患者副反应。检查结束后患者留观 30~120 min 并询问副反应。1 个月后电话随访有无并发症。

3.评价副反应方法:①疼痛:采用 11 点数字评分法(11-point numeric rating scale,NRS),即以 0~10 分代表疼痛强度,分值越大疼痛强度越大[4],患者选择其中之一代表检查中的疼痛感受;0 分、1~4 分、5~7 分和 8~10 分分别代表无疼痛、轻度疼痛、中度疼痛及重度疼痛,本研究将发生的中度和重度疼痛归为疼痛副反应[4];②迷走神经反应:轻微反应表现为一过性耳鸣、头晕、胸闷及恶心不适;明显反应表现为面色苍白、出汗,明显胸闷、恶心、呕吐、手足麻木,以及心动过缓和低血压;严重反应表现为晕厥和抽搐。本研究将明显和严重反应归为迷走神经副反应;③并发症:因 HyCoSy 检查引发的较长时间阴道出血(≥3 d)、腹盆腔感染等症状。

三、统计学处理

应用 SPSS 19.0 统计软件,计数资料比较行 χ^2 检验;多分类资料的相关分析采用 Spearman 秩相关分析法。$P<0.05$ 为差异有统计学意义。

结　果

一、患者一般情况分析

从常规经阴道超声检查开始至退出造影管检查结束,HyCoSy 检查时间 15~40 min,平均 26 min,造影液用量 8~60 ml,平均 38 ml。检查结果提示输卵管双侧通畅 200 例(图 1);单侧梗阻 104 例,双侧梗阻 52 例(图 2)。

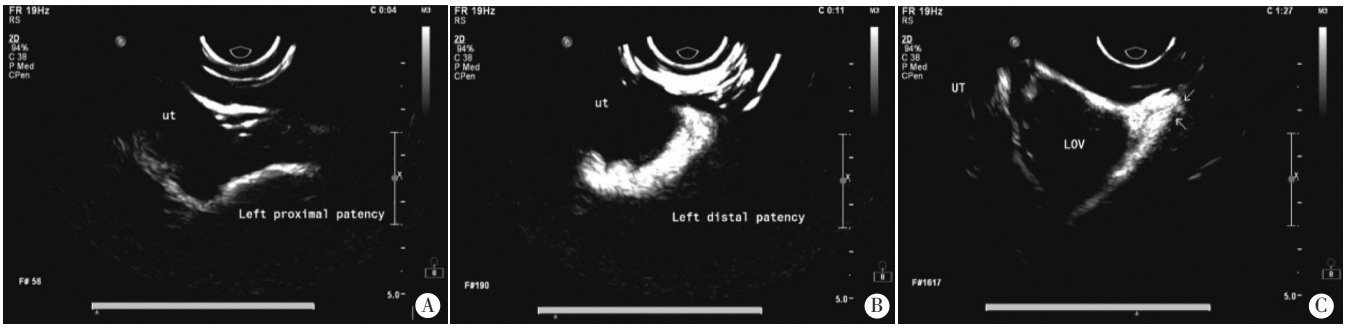

A、B、C:分别为输卵管近端、远端及伞端通畅(箭头示)。

图 1　输卵管通畅声像图(ut:子宫;Left proximal patency:左侧近端通畅;Left distal patency:左侧远端通畅;LOV:左侧卵巢)

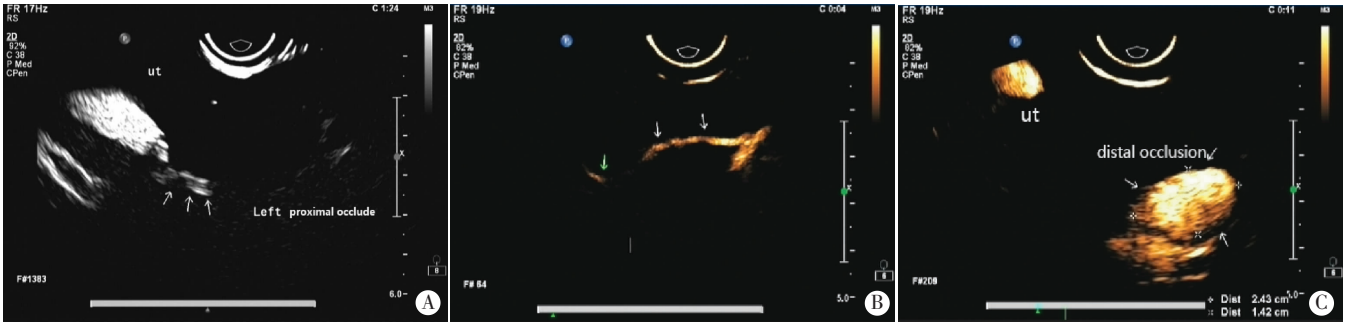

A:输卵管近端梗阻(箭头示左侧输卵管仅在间质部模糊显影);B、C:输卵管近端通畅、远端梗阻性积液(图 B 箭头示一侧输卵管峡部显影;图 C 箭头示因伞部梗阻致造影液聚积成团)。

图 2　输卵管梗阻声像图(ut:子宫;Left proximal occlude:左侧近端梗阻;distal occlusion:远端梗阻)

二、副反应、应对措施及随访情况

1.副反应情况：①检查结束后中度疼痛（100 例）和重度疼痛（51 例）发生率为 42.4%（151/356）；②检查过程中，发生迷走神经明显反应者 32 例，迷走神经副反应发生率为 9.0%。见表 1。

表 1　356 例 HyCoSy 患者副反应程度情况　　例

副反应	例数
疼痛	
无（NRS 0 分）	57
轻度（NRS 1~4 分）	148
中度（NRS 5~7 分）	100
重度（NRS 8~10 分）	51
迷走神经反应	
无	279
轻微	45
明显	32
严重	0

2.应对措施：发生副反应的所有病例中，除 5 例给予吸氧/肌肉注射或静脉注射解痉止痛药物以缓解症状，其余均在 60 min 内自行缓解。

3.随访：1 个月后对 356 例患者的电话随访显示，其中 13 例诉阴道少量流血持续时间>3 d，另有 1 例患者在检查 1 周后发生急性盆腔炎，表现为发热、腹痛及血象异常。随访期间未见其他并发症。

三、输卵管通畅状态与副反应分析

356 例患者，造影结果提示输卵管双侧梗阻的 52 例中，发生疼痛副反应者 48 例，发生率为 92.3%；单侧梗阻的 104 例患者中，疼痛副反应为 72 例，发生率为 69.2%；双侧通畅的 200 例患者中，疼痛副反应为 31 例，发生率为 15.5%，差异有统计学意义（χ^2=139.162，P=0.000）；输卵管双侧梗阻的 52 例中，迷走神经副反应 9 例，发生率为 17.3%；单侧梗阻的 104 例患者中，迷走神经副反应 7 例（6.7%），双侧通畅的 200 例患者中，迷走神经副反应 16 例（8.0%），差异有统计学意义（χ^2=304.275，P=0.000）。见表 2。相关分析显示：疼痛副反应、迷走神经副反应与输卵管通畅状况均呈正相关（r=0.624、0.574，均 P=0.000）。

表 2　不同输卵管梗阻状态副反应情况分析　　例（%）

输卵管梗阻状态	疼痛副反应		迷走副反应	
	有	无	有	无
双侧梗阻（52）	48（92.3）	4（7.7）	9（17.3）	43（82.7）
单侧梗阻（104）	72（69.2）	32（30.8）	7（6.7）	97（93.3）
通畅（200）	31（15.5）	169（84.5）	16（8.0）	184（92.0）
χ^2 值	139.162		304.275	
P 值	0.000		0.000	

讨　论

HyCoSy 检查在临床应用中的优势有：对输卵管通畅性的诊断准确率与 X 线碘剂造影相似，并可同时诊断子宫和卵巢病变；操作简便；无电离辐照危害和药物过敏；另外，有研究[5-7]显示，输卵管双侧通畅或单侧通畅的患者在 HyCoSy 检查后半年内的自发妊娠率可达到 32.5%，因而提出此项检查对部分患者能起到疏通输卵管、促进自发妊娠的治疗作用。随着此项技术的广泛推广，有必要探讨其带给患者的副反应及可能的并发症，讨论患者的耐受性并更好地改进检查技术。

本研究中患者的副反应主要表现为疼痛和迷走神经反应。统计显示，42.4%的患者评价检查过程为明显的疼痛，其余患者认为无疼痛或轻度、可耐受的疼痛。患者描述明显疼痛的性质多为下腹部胀痛或压榨痛，类似痛经。本研究结果显示，有输卵管梗阻的患者较无梗阻的患者，以及双侧梗阻的患者较单侧梗阻的患者更易发生疼痛，疼痛在无输卵管梗阻、双侧梗阻及单侧梗阻的患者中，发生率分别为 15.5%、92.3%及 69.2%，提示输卵管梗阻是引发疼痛的主要原因。分析其疼痛原因为输卵管梗阻时，造影液在子宫腔和输卵管腔内积聚产生巨大压力所致。而在一些输卵管通畅的患者中也出现明显的疼痛反应，推测与造影检查中子宫肌和输卵管受刺激后发生痉挛有关[8]。检查中另一种主要的不良反应为迷走神经副反应，又被称为人工流产综合反应，主要是由于宫颈和子宫受到机械性刺激引起迷走神经兴奋所致[9]，本研究中其发生率为 9.0%，在输卵管双侧梗阻、单侧梗阻及双侧通畅患者中的发生率分别为 17.3%、6.7%及 8.0%。分析原因为，严重的输卵管梗阻导致造影液在子宫腔和输卵管腔内的大量聚集，使宫腔和输卵管腔膨胀产生机械性刺激，从而引起了患者迷走神经异常兴奋。另外检查过程中一些细节操作也可引发迷走神经反应，如造影管气囊充盈过快、过大和推注造影剂速度过快；而精神高度紧张的患者似乎更加不能耐受子宫颈或子宫腔的牵拉扩张，也极易发生迷走神经反应。

在 HyCoSy 操作过程中可以采取一些措施来减缓副反应发生，如使用预热至人体深部温度（36~38 ℃）的造影剂可防止冷刺激引发子宫输卵管痉挛导致的疼痛[9]；造影检查中怀疑发生痉挛时，应立即停止推注，间歇 5~10 min 后再行检查；操作中注意缓慢、适度充盈气囊（刚好堵塞宫颈内口无造影液倒流即可）和缓慢匀速推注造影剂，阻力过大时不要强行推注；在检查前与患

者就检查过程及可能发生的不适进行充分交流、操作轻柔和检查过程中的安慰和鼓励是缓解患者精神紧张、防止迷走神经反应的有效方法；对于发生副反应的患者静脉注射阿托品和宫腔推注利多卡因能缓解不适。

本研究中，并发症主要为持续少量(>3 d)的阴道流血，仅 1 例发生急性盆腔炎，可能为检查结束次日同房所致。

综上所述，HyCoSy 是一种安全的检查方法，患者能很好地耐受检查过程。检查的副反应主要为疼痛和迷走神经反应，主要与输卵管梗阻有关。严格无菌操作过程和使用一次性医疗物品，盆腔感染几率很低，但检查结束后数日内的性行为仍可能引发盆腔感染。

参考文献

[1] Groszmann YS, Benacerraf BR. Complete evaluation of anatomy and morphology of the infertile patient in a single visit: the modern infertility pelvic ultrasound examination[J]. Fertile Steril, 2016, 105(6): 1381-1393.

[2] 邹小娟，于铭，王西林，等.超声造影在输卵管源性不孕症中的诊治价值研究[J].中华超声影像学杂志，2009，18(3)：238-240.

[3] 李蕊，王琦，张红薇.超声造影与腹腔镜评价不孕症患者输卵管功能的对比研究[J].临床超声医学杂志，2015，17(1)：17-20.

[4] Ho K, Spence J, Murphy MF. Review of pain-measurement tools[J]. Ann Emerg Med, 1996, 27(5): 427-432.

[5] 查晓霞，温彪，游岚岚，等.不孕症患者超声输卵管造影后自发妊娠的影响因素分析[J].实用医院临床杂志，2014，11(4)：142-144.

[6] Giugliano E, Cagnazzo E, Bazzan E, et al. Hysterosalpingo-contrast sonography: is possibile to quantify the therapeutic effect of a diagnostic test?[J]. Clin Exp Reprod Med, 2012, 39(4): 161-165.

[7] Lindborg L, Thorburn J, Bergh C, et al. Influnce of HyCoSy on spontaneous pregnancy: a randomized controlled trial[J]. Hum Reprod, 2009, 24(5): 1075-1079.

[8] 查晓霞，邓晓杨，游岚岚，等.造影液温度对输卵管超声造影副反应的影响分析[J].临床超声医学杂志，2013，15(5)：318-320.

[9] 丰有吉，沈铿.妇产科学[M].北京：人民卫生出版社，2005：417-418.

(收稿日期：2016-05-05)

·病例报道·

Echocardiographic diagnosis of left ventricular double chamber: a case report

超声心动图诊断左心室双腔 1 例

刘洪涛　尹立雪

[中图法分类号] R541; R540.45　　[文献标识码] B

患者男，69 岁，以“咳嗽咳痰、乏力 10 d+，右肺占位性质待查”入院。体格检查：体温 36.8 ℃，脉搏 62 次/min，呼吸 20 次/min，血压 95/59 mm Hg(1 mm Hg=0.133 kPa)。心音低钝，心界正常。CT 提示右下肺占位性病灶，考虑纵隔淋巴结转移。CK-MB 同工酶质量 1.10 μg/L，无肌钙蛋白 1，肌红蛋白 30.90 μg/L。心电图检查：窦性心律，心电轴左偏。超声心动图检查：各房室内径正常；室间隔、左心室后壁厚度及运动幅度正常；升主动脉、主肺动脉、主肺动脉前向血流速度、主动脉前向血流速度、二尖瓣前向血流速度及左心室射血分数均正常；左心室腔内探及条带状强回声，一端连于左心室前侧壁，另一端连于主动脉无冠窦左心室流出道侧壁，致左心室分为上下两腔(图 1)；静息状态下左心室前壁运动幅度减低；CDFI 可探及血流通过条带状强回声，左心室流出道血流收缩期峰值速度 2.3 m/s(图 2)。超声诊断：左心室隔膜，左心室双腔，左心室前壁节段性运动异常。

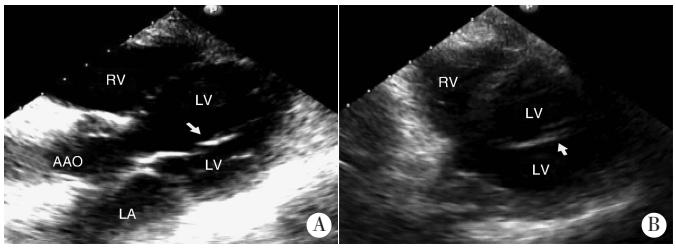

A：心尖五腔心切面观；B：左心室短轴切面观。

图 1　左心室双腔声像图(箭头示左心室腔内条带状强回声；LV：左心室；LVOT：左心室流出道；LA：左心房；RV：右心室；AAO：升主动脉)

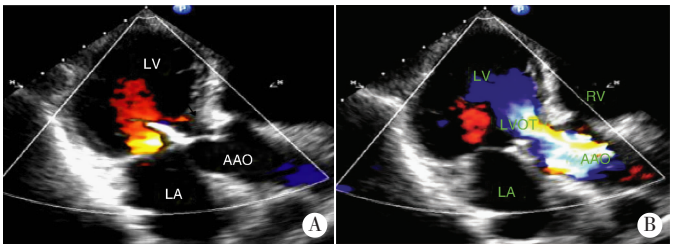

A：左心室长轴切面观；B：左心室长轴切面观。

图 2　左心室双腔 CDFI 图(LV：左心室；LVOT：左心室流出道；LA：左心房；RV：右心室；AAO：升主动脉)

(下转第 189 页)

作者单位：610072　成都市，四川省人民医院城东病区影像科(刘洪涛)，超声医学研究所(尹立雪)