2016:110-111.
[2] 吴琳,何佳,刘晓芳,等.高强度聚焦超声及其联合甲氨蝶呤治疗剖宫产瘢痕妊娠疗效对比[J].重庆医学,2015,44(35):5012-5015.
[3] Sadeghi H,Rutherford T,Rackow BW,et al.Cesarean scar ectopic pregnancy:case series and review of the literature[J].Am J Perinatol,2009,30(2):820-822.
[4] 肖菊花,汪玉琴,汪芳,等.高强度聚焦超声波对子宫切口妊娠治疗的临床效果观察[J].中国超声医学杂志,2013,29(10):922-924.
[5] 熊洁,陈锦云.子宫剖宫产瘢痕妊娠的治疗进展[J].现代医药卫生,2016,32(9):1332-1335.
[6] 方春云,石珍,汪芳,等.药物、子宫动脉栓塞及高强度聚焦超声联合清宫对剖宫产瘢痕妊娠的疗效比较[J].中国妇幼保健,2013,28(31):5200-5202.
[7] 汪芳,石珍,朱亚飞,等.高强度聚焦超声治疗子宫切口妊娠临床分析[J].中国超声医学杂志,2013,29(2):177-179.
[8] 宗文华,张小如.高强度聚焦超声治疗剖宫产子宫切口瘢痕妊娠21 例临床分析及护理[J].实用临床医学,2016,17(1):69-70.

(收稿日期:2016-12-14)

·病例报道·

Ultrasonic diagnosis of arteriovenous fistula in uterus:a case report

超声诊断子宫动静脉瘘 1 例

侯　敏　郑　伟　张卓然

[中图法分类号] R445.1　　[文献标识码] B

患者女,36 岁, 两个月前行人流清宫手术后多次出现阴道流血症状,量多,色鲜红,含血块,无肉样组织流出,无腹痛等不适症状。自行口服“云南白药胶囊”后阴道流血未停止,故来我院妇科就诊。超声检查:子宫大小约 8.5 cm×4.5 cm×5.3 cm,呈前位,外形规则,包膜光滑,子宫前后壁肌层内可见蜂窝状无回声区,CDFI 示其内可探及丰富血流信号, 呈红蓝五彩镶嵌状(图 1);脉冲多普勒可测得高速低阻型动脉血流及静脉血流动脉化频谱(图 2),峰值血流速度 56~85 cm/s,阻力指数 0.43~0.50。宫腔液性分离,宽约 0.3 cm,单层内膜厚度约 0.2 cm。盆腔内静脉迂曲扩张, 内径约 1.4~2.6 cm;CDFI 示静脉管腔内可探及丰富血流信号充盈。超声提示:子宫前后壁蜂窝状无回声区,考虑动静脉瘘可能;盆腔静脉曲张。入院后行 DSA 子宫动脉血管造影所见:双侧子宫动脉管径明显增粗,走行盘绕、迂曲,右侧子宫动脉在肌层扭曲呈团状,肌层内血管明显增多,宫体异常浓染,在动脉期即可见宫体外右侧扩张粗大的静脉早显(图 3),血流速度非常快,其瘘口位于子宫体中部,子宫体积增大,未见造影剂外溢现象。DSA 子宫动脉血管造影提示:子宫动静脉瘘。择期行子宫动脉介入栓塞后, 复查超声显示子宫肌层无回声区内血流信号明显减少。患者症状改善后出院。

讨论:临床所见的子宫动静脉瘘多与创伤、感染及肿瘤等因素有关,随着人流手术的广泛应用,近年来子宫动静脉瘘发病率也较早年增多。该病的病理变化主要为子宫肌层创伤后,动、静脉之间发生交通,并形成瘘口;也可在子宫肌层内形成血肿或动静脉血管瘤。这种由后天因素导致的子宫动静脉瘘通常不会累及周围其他组织。本例患者因人流后造成子宫肌层创伤而形成动静脉瘘,CDFI 显示了动静脉瘘口处的子宫肌层血流信号丰富, 瘘口处可探及高速动脉血流频谱, 由于动静脉之间形成交通,血流阻力指数明显降低,显示为“静脉动脉化”,超声表现较为典型。超声扫查时,需注意与妊娠相关疾病,如恶性滋养细胞疾病、不完全流产、子宫肌层内的动静脉瘘血肿机化后形成的囊壁等鉴别诊断。

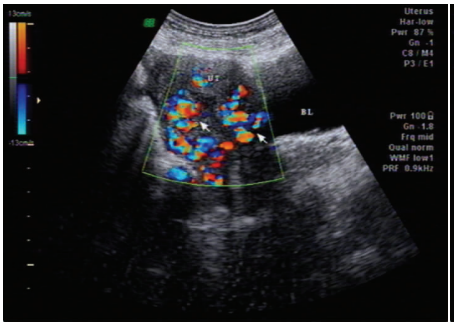

图 1　子宫肌层蜂窝状无回声区内丰富的血流信号(箭头示)

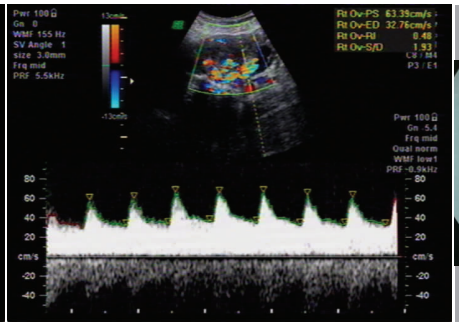

图 2　脉冲多普勒血流频谱图

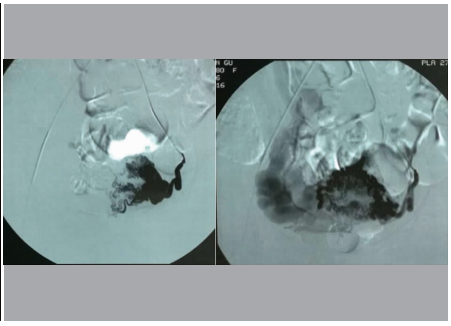

图 3　DSA 显示动脉期子宫染色(图左);子宫动脉扭曲成团,动脉期即出现静脉早显(图右)

(收稿日期:2016-10-05)

作者单位:841000　新疆维吾尔自治区库尔勒市,解放军第二七三医院特诊科