

高强度聚焦超声联合清宫术在治疗剖宫产术后子宫瘢痕妊娠中的临床应用

陈桂清 刘晓芳 邹建中 卢宗杰

摘要 目的 探讨高强度聚焦超声(HIFU)联合清宫术治疗剖宫产术后子宫瘢痕妊娠的安全及有效性。方法 回顾性分析我院经 HIFU 联合清宫术治疗的 62 例子宫瘢痕妊娠患者的临床资料,观察患者清宫术中出血量、血清 β -人绒毛膜促性腺激素(β -hCG)下降情况、月经恢复时间、住院时间,以及术中术后不良反应。结果 62 例子宫瘢痕妊娠患者均成功接受 HIFU 联合清宫术治疗,其中显效 57 例,有效 4 例,总体有效率 98.4%。血 β -hCG 平均下降 17 811.59 mU/ml,住院时间 5~48 d,平均 10.2 d,月经恢复时间 1~3 个月,平均 1.5 个月。62 例患者均接受 3 个月的随访,无一例出现皮肤烫伤、神经损伤等严重并发症。结论 HIFU 联合清宫术是治疗子宫瘢痕妊娠的一种安全、有效方法。

关键词 高强度聚焦超声;清宫术;子宫;瘢痕妊娠

[中图分类号] R445.1

[文献标识码] A

Clinical value of high intensity focused ultrasound combined with curettage in treatment of cesarean scar pregnancy

CHEN Guiqing, LIU Xiaofang, ZOU Jianzhong, LU Zongjie

Department of Obstetrics and Gynecology, Suining Central Hospital, Sichuan 629000, China

ABSTRACT Objective To investigate the safety and efficacy of high intensity focused ultrasound(HIFU) combined with curettage in the treatment of cesarean scar pregnancy. **Methods** Sixty-two cases of cesarean scar pregnancy treated by HIFU combined with curettage in our hospital were analyzed. The amount of bleeding, the decrease of serum beta hCG(β -hCG), the time of menstruation recovery, the length of stay and the adverse reactions during operation were observed. **Results** Sixty-two cases were successfully treated by HIFU combined with curettage, 57 patients were markedly, 4 cases were effective, the total effective rate was 98.38%. The mean follow-up of β -hCG was 17 811.59 mU/ml. The average hospitalization was 5~48 d (mean 10.2 d) and the time of menstrual recovery was 1~3 months (mean 1.5 months). 62 patients were followed up for 3 months, no serious complications such as skin scald and nerve injury were found. **Conclusion** HIFU combined with curettage is a safe and effective way to treat cesarean scar pregnancy.

KEY WORDS High intensity focused ultrasound; Curettage; Uterus; Scar pregnancy

剖宫产术后子宫瘢痕妊娠(cesarean scar pregnancy, CSP)是指受精卵着床于既往剖宫产子宫瘢痕处的异位妊娠,可导致胎盘植入、子宫破裂甚至危及孕产妇生命^[1]。随着剖宫产率及二胎率的提高,CSP 的发生率逐年上升^[2]。本研究选取我院 2014 年 6 月到 2016 年 6 月采用高强度聚焦超声(high intensity focused ultrasound, HIFU)联合清宫术治疗的 62 例剖宫产术后子宫瘢痕妊娠患者,疗效满意,现报道如下。

资料与方法

一、临床资料

选取 2014 年 6 月到 2016 年 6 月我院诊治的子宫下段横切口剖宫产术后瘢痕妊娠患者 62 例,年龄 21~41 岁,平均(30.93±4.64)岁,停经 34~92 d,平均(51.93±14.13)d,剖宫产次数 1~2 次,最后一次剖宫产距离本次最长 16 年,最短 1 年,血清 β -人绒毛

膜促性腺激素(β -hCG)浓度 51.10~142 939.90 mU/ml, 57 例患者出现阴道不规则出血, 5 例患者外院行人工流产或者药物流产后持续阴道流血转入我院。所有患者均行经阴道超声及盆腔 MRI 显示妊娠囊着床于子宫下段剖宫产切口瘢痕处, 妊娠囊或者混合性包块直径 0.87~6.6 cm, 平均(2.27±1.01)cm。超声诊断 CSP 标准参照文献[3]。

二、仪器与方法

1. 治疗方法: 使用重庆海扶医疗科技股份有限公司生产的 JC200 型聚焦超声肿瘤治疗仪。治疗前控制饮食、灌肠做好肠道准备; 手术当天备皮、皮肤脱脂、脱气并留置尿管。治疗时, 患者俯卧于治疗床, 膀胱适度充盈, 用适当的声窗适配球推挤肠道, 建立安全声通道后, 给予镇静镇痛。先确定治疗范围及层面, 频率 0.85 Hz, 定点 1~2 s, 休息 2~6 s, 功率 300~400 W, 治疗开始时及治疗结束即刻均行六氟化硫微泡造影, 治疗过程中根据患者反应调整辐照部位、功率、辐照时间及间隔时间, 完成治疗计划, 整个治疗过程由超声实时监控。所有患者均在 HIFU 治疗后 3~5 d 超声引导下清宫术。

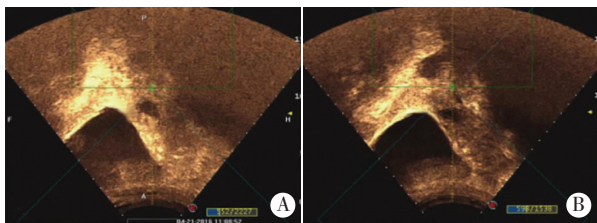
2. 观察指标: ①治疗中生命体征及患者不良反应; ②清宫术中阴道流血量(采用目测法); ③清宫术后 2~3 d 复查血清 β -hCG; ④随访患者 3 个月, 观察月经恢复情况(包括经量、周期、经期)及远期并发症。

3. 评价标准^[4]: 治疗后超声造影显示病灶灌注明显减少甚至消失, 清宫时阴道流血量 < 100 ml 为显效; 治疗后病灶血流灌注有减少, 但清宫时阴道流血量 > 100 ml, 经过对症治疗后, 阴道流血控制为有效; 治疗后病灶血流灌注未减少, 清宫时阴道流血无法控制, 需要转手术治疗为无效。总体有效率=(显效例数+有效例数)/总例数×100%。

结 果

一、疗效观察

62 例患者均成功接受 HIFU 联合清宫术治疗, 其中显效 57 例, 超声造影表现为病灶灌注明显减少甚至消失(图 1), 术后即刻有效率为 91.9%, 清宫术中阴道流血量 < 100 ml; 5 例患者病灶周边仍可见部分灌注, 其中 4 例患者清宫术中予以促进子宫收缩、宫腔压迫止血后预后良好, 阴道流血量 < 100 ml, 1 例患者因清宫术中大出血转开腹妊娠病灶清除术; 总体有效率 98.4%。超声消融治疗时间 10~183 min, 平均(71.24±41.97)min, 辐照时间 63~1900 s, 平均(579.62±394.94)s, 辐照强度 180~843 s/h, 平均(485.00±120.28)s/h。清宫术后 56 例患者随访血清 β -hCG, 52 例患者有明显下降, 平均下降 17 811.59 mU/ml, 住院时间 5~48 d, 平均 10.2 d, 月经恢复时间 1~3 个月, 平均 1.5 个月。



A: 治疗前, 妊娠病灶周边血供丰富; B: 治疗后即刻超声造影显示病灶周边无明显血供。

图 1 HIFU 治疗前后超声造影图

二、不良反应及并发症

治疗过程中患者主要诉下腹部及骶尾部胀痛不适, 7 例患者出现下腹部皮肤烫, 予以休息降低皮温后症状消失, 治疗后检查下腹部皮肤无红肿、水泡等烫伤表现; 3 例患者出现呕吐症状, 休息后症状缓解; 1 例患者出现双下肢乏力, 治疗后予以饮食对症后症状好转。所有患者均接受 3 个月的随访, 无一例患者发生皮肤烫伤、神经损伤等严重并发症。

讨 论

CSP 是一种特殊的异位妊娠, 发生可能与剖宫产术后切口愈合不良、手术损伤子宫内膜、受精卵运行过快、滋养细胞伸展到切口瘢痕处等相关^[4], 可导致子宫破裂、失血性休克, 严重危害患者生命。CSP 治疗的主要目的是终止妊娠, 预防清宫术中大出血及子宫破裂, 保留生育能力^[5]。单一药物治疗恢复时间长、疗效差; 传统的直接清宫术可能导致子宫破裂、大出血甚、膀胱损伤等并发症; 子宫动脉介入治疗可栓塞双侧子宫动脉, 减少妊娠病灶血供, 为清宫提供机会, 但有下腹痛、发热、恶心呕吐等栓塞后综合征^[6]; 手术中出血多, 二次手术扩大切口瘢痕范围, 增加下次瘢痕妊娠的风险; 子宫切除术损伤女性正常生殖器官, 严重影响其身心健康。故临床医师迫切希望找到一种更为安全、有效的治疗方法。

HIFU 通过利用超声波的机械效应、空化效应及热效应, 可破坏杀死滋养细胞, 减少血供, 减少清宫时出血量^[7-8]。超声造影能准确反映组织微循环血流灌注情况, 准确显示术前、术后病灶血供情况, 本研究使用超声造影来评估 HIFU 治疗即刻疗效, 结果表明 91.9% 的患者 HIFU 治疗结束后即刻病灶血供明显减少。清宫术可以完全清除妊娠组织, 降低血清 β -hCG, 利于患者月经恢复, 故 HIFU 术后常规行清宫术, 清宫术中出血量多少可以确定 HIFU 消融切口瘢痕妊娠的最终疗效。本研究 98.4% 的患者成功接受清宫术, 91.9% (57/62) 的患者术中出血量少, 6.5% (4/62) 的患者虽然出血量稍多, 但经过促进子宫收缩、止血等对症处理后, 预后良好; 仅 1 例患者因清宫术中大出血转开腹病灶清除术, 可能与该患者停经时间长(90 d)、妊娠病灶血供丰富(经阴道超声显示病灶周围可见 IV 级血流信号)有一定关系。血清 β -hCG 是妊娠滋养细胞分泌的特异性激素, 该值可以准确反映滋养细胞生长情况, HIFU 联合清宫术治疗后, 92.9% (52/56) 的患者血 β -hCG 明显下降, 表明滋养细胞遭到破坏、坏死。本研究所有患者治疗后月经均恢复正常, 卵巢功能未受到影响。

子宫毗邻膀胱、直肠、肠道、腰骶神经丛等重要组织结构, 特别是切口瘢痕妊娠, 下腹部有瘢痕组织, 且病灶靠近膀胱, HIFU 消融导致皮肤烫伤及膀胱损伤的风险大大提高。但是本研究所有患者术中术后生命体征平稳, 仅出现轻微下腹部及骶尾部胀痛不适, 17.7% (11/62) 的患者出现皮肤烫、呕吐不适, 予以对症治疗后, 症状均明显好转; 随访 3 个月, 均未发现远期并发症, 显示出 HIFU 消融联合清宫术治疗子宫瘢痕妊娠的安全性。

综上所述, HIFU 联合清宫术治疗剖宫产术后子宫瘢痕妊娠安全有效, 且因其创伤小、恢复快、保留了器官的完整性, 值得临床进一步推广应用。

参考文献

[1] 华克勤, 丰有吉. 实用妇产科学[M]. 3 版. 北京: 人民卫生出版社,

2016;110-111.

[2] 吴琳,何佳,刘晓芳,等.高强度聚焦超声及其联合甲氨蝶呤治疗剖宫产瘢痕妊娠疗效对比[J].重庆医学,2015,44(35):5012-5015.

[3] Sadeghi H, Rutherford T, Rackow BW, et al. Cesarean scar ectopic pregnancy: case series and review of the literature[J]. Am J Perinatol, 2009, 30(2): 820-822.

[4] 肖菊花,汪玉琴,汪芳,等.高强度聚焦超声波对子宫切口妊娠治疗的临床效果观察[J].中国超声医学杂志,2013,29(10):922-924.

[5] 熊洁,陈锦云.子宫剖宫产瘢痕妊娠的治疗进展[J].现代医药卫生, 2016, 32(9): 1332-1335.

[6] 方春云,石珍,汪芳,等.药物、子宫动脉栓塞及高强度聚焦超声联合清宫对剖宫产瘢痕妊娠的疗效比较[J].中国妇幼保健,2013, 28(31):5200-5202.

[7] 汪芳,石珍,朱亚飞,等.高强度聚焦超声治疗子宫切口妊娠临床分析[J].中国超声医学杂志,2013,29(2):177-179.

[8] 宗文华,张小如.高强度聚焦超声治疗剖宫产子宫切口瘢痕妊娠 21 例临床分析及护理[J].实用临床医学,2016,17(1):69-70.

(收稿日期:2016-12-14)

· 病例报道 ·

Ultrasonic diagnosis of arteriovenous fistula in uterus: a case report 超声诊断子宫动静脉瘘 1 例

侯敏 郑伟 张卓然

[中图法分类号] R445.1

[文献标识码] B

患者女,36岁,两个月前行人流清宫手术后多次出现阴道流血症状,量多,色鲜红,含血块,无肉样组织流出,无腹痛等不适症状。自行口服“云南白药胶囊”后阴道流血未停止,故来我院妇科就诊。超声检查:子宫大小约 8.5 cm×4.5 cm×5.3 cm,呈前位,外形规则,包膜光滑,子宫前后壁肌层内可见蜂窝状无回声区,CDFI 示其内可探及丰富血流信号,呈红蓝五彩镶嵌状(图 1);脉冲多普勒可测得高速低阻型动脉血流及静脉血流动脉化频谱(图 2),峰值血流速度 56~85 cm/s,阻力指数 0.43~0.50。宫腔液性分离,宽约 0.3 cm,单层内膜厚度约 0.2 cm。盆腔内静脉迂曲扩张,内径约 1.4~2.6 cm;CDFI 示静脉管腔内可探及丰富血流

信号充盈。超声提示:子宫前后壁蜂窝状无回声区,考虑动静脉瘘可能;盆腔静脉曲张。入院后行 DSA 子宫动脉血管造影所见:双侧子宫动脉管径明显增粗,走行盘绕、迂曲,右侧子宫动脉在肌层扭曲呈团状,肌层内血管明显增多,宫体异常浓染,在动脉期即可见宫体外右侧扩张粗大的静脉早显(图 3),血流速度非常快,其瘘口位于子宫体中部,子宫体积增大,未见造影剂外溢现象。DSA 子宫动脉血管造影提示:子宫动静脉瘘。择期行子宫动脉介入栓塞后,复查超声显示子宫肌层无回声区内血流信号明显减少。患者症状改善后出院。

讨论:临床所见的子宫动静脉瘘多与创伤、感染及肿瘤等因

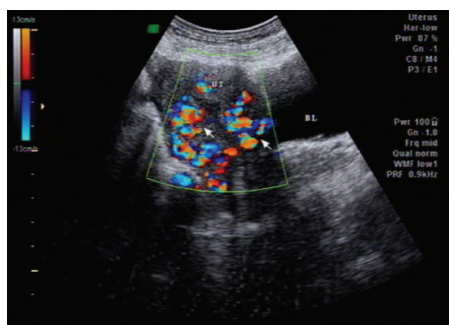


图 1 子宫肌层蜂窝状无回声区内丰富的血流信号(箭头示)

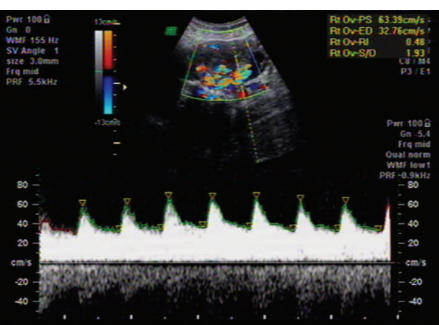


图 2 脉冲多普勒血流频谱图

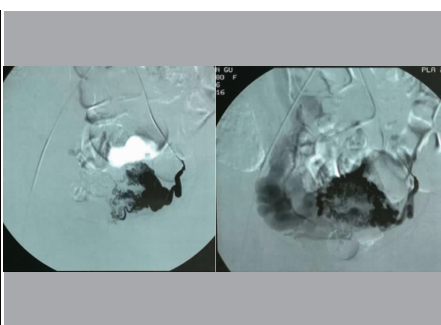


图 3 DSA 显示动脉期子宫染色(图左);子宫动脉扭曲成团,动脉期即出现静脉早显(图右)

素有关,随着人流手术的广泛应用,近年来子宫动静脉瘘发病率也较早增多。该病的病理变化主要为子宫肌层创伤后,动、静脉之间发生交通,并形成瘘口;也可在子宫肌层内形成血肿或动静脉血管瘤。这种由后天因素导致的子宫动静脉瘘通常不会累及周围其他组织。本例患者因人流后造成子宫肌层创伤而形成动静脉瘘,CDFI 显示了动静脉瘘口处的子宫肌层血流信号丰

富,瘘口处可探及高速动脉血流频谱,由于动静脉之间形成交通,血流阻力指数明显降低,显示为“静脉动脉化”,超声表现较为典型。超声扫查时,需注意与妊娠相关疾病,如恶性滋养细胞疾病、不完全流产、子宫肌层内的动静脉瘘血肿机化后形成的囊壁等鉴别诊断。

(收稿日期:2016-10-05)