

# 超声造影诊断输卵管源性不育症的临床应用价值

苏红 吕开红 杨勇

**摘要** **目的** 探讨超声造影诊断输卵管源性不育症的临床应用价值。**方法** 选取 176 例输卵管源性不育症患者(共 335 条输卵管),应用子宫输卵管超声造影观察输卵管超声造影表现情况,并与腹腔镜输卵管通液术检查结果进行对比。**结果** 40 例患者(78 条)输卵管通畅,超声造影表现为双侧输卵管规则,走行柔软,无输卵管积水,且双侧输卵管内造影剂同时喷射入盆腔,造影剂进入盆腔后弥散均匀;136 例患者(257 条)输卵管阻塞,超声造影表现为单侧或双侧输卵管不显影、节段性显影或显影不同步;输卵管局部纤细或增粗,造影剂极少量或不溢入盆腔,造影剂进入盆腔后无弥散或不均匀弥散。腹腔镜输卵管通液术检查结果显示 43 例患者(84 条)输卵管通畅,推注亚甲蓝注射液后出现大量亚甲蓝溢出;133 例(251 条)输卵管阻塞,推注亚甲蓝注射液后输卵管伞端无或仅有少量亚甲蓝溢出。与腹腔镜输卵管通液术检查结果比较,超声造影诊断输卵管源性不育症的敏感性、特异性及诊断准确率分别为 100%、92.9%及 98.2%。**结论** 超声造影诊断输卵管源性不育症的敏感性、特异性及准确率均较高,能为临床诊断提供可靠依据,值得推广应用。

**关键词** 超声检查;造影剂;输卵管源性不育症

[中图分类号]R711.76;R445.1

[文献标识码] A

## Clinical value of contrast-enhanced ultrasound in diagnosis of tubal infertility

SU Hong, LV Kaihong, YANG Yong

Department of Function, Military Honor Rehabilitation Hospital, Shaanxi 714200, China

**ABSTRACT Objective** To explore the clinical value of contrast-enhanced ultrasound (CEUS) in the diagnosis of tubal infertility (TIF). **Methods** One hundred and seventy-six patients with TIF were enrolled in this study. Altogether 335 fallopian tubes from these patients were examined by CEUS, and the results was compared to laparoscopic hydrotubation. **Results** The results of CEUS showed that 78 fallopian tubes from 40 subjects were unobstructed and 257 fallopian tubes from 136 patients were obstructed. For unobstructed subjects, the fallopian tubes showed normal, soft and hydrosalpinx. Contrast agents dispersed well into the pelvic cavity through both fallopian tubes after injection. For obstructed fallopian tubes, few or no contrast agents dispersed into the pelvic cavity was observed after injection, with discontinuity and irregularity in shape. The results of laparoscopic hydrotubation showed that 84 fallopian tubes from 43 subjects were unobstructed and 251 fallopian tubes from 133 patients were obstructed. In addition, the results of laparoscopic hydrotubation also showed a large amount of injection overflow in unobstructed patients, while little or no injection overflow was found in obstructed patients. Compared with laparoscopic hydrotubation, the sensitivity, specificity and accuracy in the diagnosis of TIF by CEUS were 100%, 92.9% and 98.2%, respectively. **Conclusion** CEUS is potentially to be used to diagnose TIF because of its high sensitivity, specificity and accuracy.

**KEY WORDS** Ultrasonography; Contrast agent; Tubal infertility

输卵管阻塞是引起女性不孕症的最主要原因之一,其发病率较高,约占不孕女性的 30%~50%<sup>[1]</sup>。输卵管超声造影是在超声监视下,先向子宫腔内注入超声造影剂,然后实时观察造影剂通过宫腔、输卵管腔时的流动情况及进入盆腔后的分布,以此来判断输卵管

的功能状况,该技术还可以了解子宫腔的形态结构,以及输卵管的形态、结构、走行、舒展方向及通畅情况<sup>[2-5]</sup>。本研究应用输卵管超声造影诊断输卵管源性不育症,旨在探讨其临床应用价值。

## 资料与方法

### 一、研究对象

选取 2013 年 1 月至 2015 年 12 月在第四军医大学唐都医院行超声造影检查的 176 例输卵管源性不孕症患者(共 335 条输卵管),年龄 22~45 岁,平均(30.5 ± 4.7)岁,病程 1.2~6.3 年,平均(3.6 ± 2.1)年。排除其他因素导致的不孕症,如子宫肌瘤、宫颈炎及子宫内膜异位症,少精症、男性功能性或器质性疾病、性生活不当、过频或过少及精神因素等。本研究已获得第四军医大学唐都医院伦理委员会批准,所有患者均签署知情同意书。

所有患者术前雌二醇、促卵泡成熟激素、黄体生成激素、孕酮、泌乳素及睾酮均正常,经基础体温或超声检测显示排卵正常,无急性或慢性盆腔炎。阴道无真菌、滴虫、细菌等感染,清洁度为 I 度。

### 二、仪器与方法

使用 GE Voluson 730 彩色多普勒超声诊断仪,经阴道探头,频率 5.0~7.5 MHz;图像记录采用实时三维及实时三维血流显示技术。造影剂使用意大利 Bracco 公司生产的声诺维(SonoVue),使用前溶解于 5.0 ml 的生理盐水中。术前抽取 1.6 ml 溶解后的造影剂再稀释于 20.0 ml 生理盐水中配成造影液备用。

超声造影整个过程在实时超声监视下进行,术前 20 min 肌肉注射阿托品 0.5 mg。嘱患者排空膀胱,取膀胱截石位并抬高臀部,常规消毒外阴、阴道及宫颈。确定子宫大小、形态及位置后用窥阴器扩开阴道,暴露并固定宫颈。无菌双腔气囊管经宫颈管缓慢将通液置入宫腔内,使气囊膨胀并塞于宫颈内口。从导管中央管内缓慢注入造影剂 20.0 ml,同时观察造影剂在宫腔和输卵管的显影情况。推注过程中注意观察推注造影剂的速度、阻力大小及液体注入量。记录患者是否有过敏、腹痛、心悸及血压下降等不适症状。造影过程中观察声像图变化,根据声像图显示的宫腔扩张程度、造影液在宫腔和双侧输卵管内的移动情况及盆腔液体量变化等综合判断输卵管的通畅程度。

所有患者于超声造影后即刻行腹腔镜通液术,经宫腔置管向宫腔内注入亚甲蓝溶液,以腹腔镜通液术为诊断金标准,计算超声造影诊断输卵管通畅度的敏感性、特异性及准确率。所有检查均由两位资深超声医师完成,独立分析,各自给出诊断意见。对于有争议的病例,邀请第三方从事输卵管超声造影工作 5 年以上的超声医师进行讨论分析,最后得出统一结论。

### 三、统计学处理

应用 SPSS17.0 统计软件,计数资料比较行  $\chi^2$  检验。 $P < 0.05$  为差异有统计学意义。

## 结 果

### 一、输卵管超声造影检查结果

超声造影显示 40 例患者(78 条)输卵管通畅(图 1),造影剂推注时无阻力,超声表现为患者双侧输卵管走行柔顺,管壁粗细均匀,造影剂进入盆腔时表现为输卵管双侧同时喷射进入,盆腔内造影剂弥散均匀,患者双侧卵巢周围可见造影剂环形或半环形包绕。136 例(257 条)输卵管阻塞(图 2),其中输卵管伞端阻塞 215 条,壶腹部阻塞 33 条,间质部阻塞 9 条。造影剂向宫腔内推注时有阻力,且推入造影剂量不等,超声表现为双侧输卵管局部粗细不一,部分输卵管管腔呈串珠样改变;超声造影显示输卵管节段显影或双侧输卵管显影不同步,输卵管一侧显影停顿或滞缓,极少量或无造影剂射入盆腔,且进入盆腔的造影剂无弥散或不均匀弥散。见表 1,2。

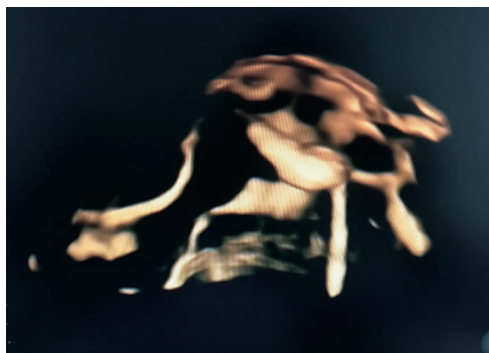


图 1 超声造影显示输卵管通畅

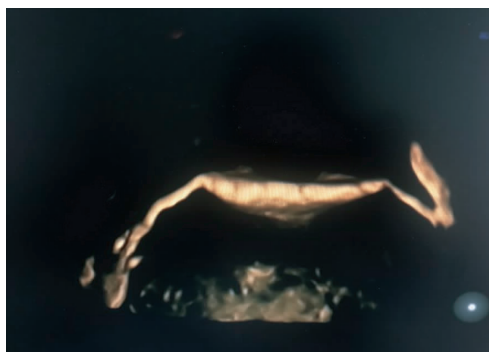

图 2 超声造影显示输卵管阻塞

### 二、腹腔镜通液术检查结果

腹腔镜通液术检查结果显示,43 例(84 条)输卵管通畅,推注亚甲蓝注射液后输卵管伞端溢出大量亚甲蓝;133 例(251 条)输卵管阻塞,其中输卵管伞端阻塞 208 条,壶腹部阻塞 31 条,间质部阻塞 12 条。推注亚

表 1 176 例患者(335 条)输卵管超声造影情况 条

输卵管通畅度	输卵管走行		输卵管形态		输卵管积水	
	柔软	僵硬	规则	扭曲	有	无
阻塞(251)	228	23	219	32	57	194
通畅(84)	69	15	61	23	0	84

表 2 176 例患者(335 条)输卵管超声造影对卵巢周围及盆腔显示情况 条

输卵管通畅度	造影剂包绕卵巢			造影剂盆腔弥散		
	环状包绕	半环状包绕	无包绕	均匀弥散	不均匀弥散	无弥散
阻塞(251)	0	31	220	0	23	228
通畅(84)	61	23	0	84	0	0

甲蓝注射液时阻力较大, 输卵管伞端无亚甲蓝溢出或仅有少量溢出。

### 三、超声造影诊断输卵管通畅度的情况

超声造影诊断输卵管源性不育症的敏感性、特异性及诊断准确率分别为 100%、92.9%及 98.2%。见表 3。

表 3 超声造影诊断输卵管通畅度的情况 条

超声造影	腹腔镜通液术		合计
	输卵管阻塞	输卵管通畅	
输卵管阻塞	251	6	257
输卵管通畅	0	78	78
合计	251	84	335

## 讨 论

输卵管不孕症的发病率呈逐年上升的趋势, 目前对输卵管不孕症的诊断方法主要包括输卵管通气通液术、输卵管碘油造影术、腹腔镜下通染液实验及输卵管超声造影检查等。其中输卵管通气通液术常作为输卵管通畅性检查的初筛方法; 输卵管碘油造影术需要在 X 线、CT 或 MRI 监测下进行, 且使用造影剂后患者多有不良反应<sup>[6]</sup>; 腹腔镜下通染液实验被认为是诊断输卵管不孕的金标准<sup>[7]</sup>, 但该检查为有创性, 且存在需要麻醉、费用昂贵等不足<sup>[8]</sup>。目前国内多使用输卵管超声造影检查输卵管源性不孕症。

输卵管超声造影检查根据其特征表现判断输卵管是否通畅。输卵管通畅表现为注入造影剂后无阻力, 注入速度快, 可见造影剂强回声自子宫角迅速向输卵管移动, 且输卵管全段、伞端及卵巢周围均可见强回声, 子宫直肠窝处见无回声区, 其内可见闪烁的造影剂强回声。输卵管阻塞主要表现为注入造影剂时有阻力或

阻力较大, 患者下腹疼痛明显, 加压注入后疼痛加重, 宫腔显著扩张分离, 停止加压后可见造影液部分或全部反流, 输卵管呈节段、团状或全段不显影, 输卵管伞端有少量气泡散在溢出或无气泡溢出; 卵巢周围环状带不明显或无环状带; 子宫直肠窝处可见少量或全部无回声区。

本研究使用的超声造影剂 SonoVue 不仅具有良好的微泡稳定性及在低机械指数特殊造影成像模式下的谐振行为, 可产生非线性回声, 还可有效抑制周边组织信号, 提高与周边组织的分辨力, 使宫腔及输卵管清晰显影。本研究发现在造影过程中部分输卵管轻度粘连可被冲开, 特别在加压推注时更加明显, 声像图上可见梗阻前方输卵管内少量积液或轻度增宽, 或快或慢消失, 同时增强气体回声向远端或快或慢弥散。本研究结果显示与腹腔镜通液术比较, 超声造影诊断输卵管通畅度的敏感性、特异性及诊断准确率分别为 100%、92.9%及 98.2%, 说明超声造影诊断输卵管源性不孕症的敏感性、特异性及准确率均较高。

综上所述, 输卵管超声造影诊断输卵管源性不孕症具有较高的敏感性、特异性及准确率, 对临床诊断和制定治疗方案有重要价值。

## 参考文献

- [1] 孙静, 张学珍. 子宫输卵管超声造影的临床应用及进展[J]. 中华全科医学, 2011, 9(1): 103-104.
- [2] 散志华, 顾秀娟, 孙心平, 等. 超声波的物理特性与超声波检查的适应症[J]. 中国医疗设备, 2011, 26(5): 130-132.
- [3] 吴杨, 刘英, 蔡丽萍. 声诺维在子宫输卵管超声造影中的应用价值[J]. 临床超声医学杂志, 2013, 29(2): 57-58.
- [4] 王梓函, 张立维, 邵小慧, 等. 双氧水与声诺维三维输卵管超声造影对输卵管通畅度的诊断价值[J]. 临床超声医学杂志, 2015, 8(4): 223-226.
- [5] 梁娜, 李菁华, 高风云, 等. 三维和四维子宫输卵管超声造影评价输卵管通畅性的对比研究[J]. 临床超声医学杂志, 2015, 8(7): 442-445.
- [6] Winter L, Glucker T, Steimann S, et al. Feasibility of dynamic MR-hysterosalpingography for the diagnostic work-up of infertile women [J]. Acta Radiol, 2010, 51(6): 693-701.
- [7] Salata I, Gottwald L, Sobkiewicz S. Comparison of assessing the patency of the fallopian tubes during laparoscopy and during hysterosalpingography on television in infertile women with endometriosis [J]. Ginekol Pol, 2003, 74(9): 1014-1017.
- [8] Millo T, Misra R, Girdhar S, et al. Fatal pulmonary oedema following laparoscopic chromopertubation [J]. Natl Med J India, 2006, 19(2): 78-79.

(收稿日期: 2016-12-19)