23(14):2097.
[3] Brodell RT, Pokorney DR. Fibroepithelial polyps and pathologic evaluation[J]. Arch Dermatol, 1997, 133(7):915-916.
[4] 吉玺,马小玲.巨大型外阴软纤维瘤 1 例[J].中国皮肤性病学杂志,2010,24(4):365-366.
[5] 王恩文.软纤维瘤 1 例[J].临床皮肤科杂志,2013,42(8):487.
[6] John M, Chirayath S, Paulson S. Multiple soft fibromas of the lid[J]. Indian J Ophthalmol, 2015, 63(3):262-264.

(收稿日期:2017-02-04)

·病例报道·

Ultrasonic manifestations of transverse testicular ectopia: a case report

睾丸横过移位超声表现 1 例

孟祥瑞　王　岚　张　婷

[中图法分类号]R322.6;R445.1　　[文献标识码] B

患儿男,19 个月。以右侧隐睾、左侧腹股沟斜疝收入我院,术前超声检查:右侧阴囊空虚,右侧腹股沟、腹腔及盆腔均未探及睾丸回声,左侧阴囊内可探及两枚睾丸回声,大小分别为 10.8 mm×6.3 mm 和 12.1 mm×7.5 mm,两枚睾丸间未见分隔(图 1),且其中 1 枚睾丸随左侧腹股沟区进入阴囊内的肠管,在腹股沟之间移动(图 2)。CDFI 示两枚睾丸及附睾内血流信号未见异常。超声提示:右侧睾丸横过移位可能性大;右侧隐睾;左侧腹股沟斜疝。患儿行腹腔镜下隐睾探查术、双侧睾丸固定术及左侧疝囊高位结扎术,术中所见:右侧精索血管于脐水平横过后腹膜至左侧,与左侧精索血管会合下降至左侧阴囊,右侧睾丸位于左侧内环口处,左侧精索血管和输精管一并进入腹股沟管,左侧内环口未闭合,右侧内环口已闭合。术中诊断:右侧睾丸横过移位、右侧隐睾、左侧腹股沟斜疝。术后 4 个月复查超声显示:双侧睾丸均位于阴囊内,右侧睾丸较左侧偏小,CDFI 示血流信号未见异常。

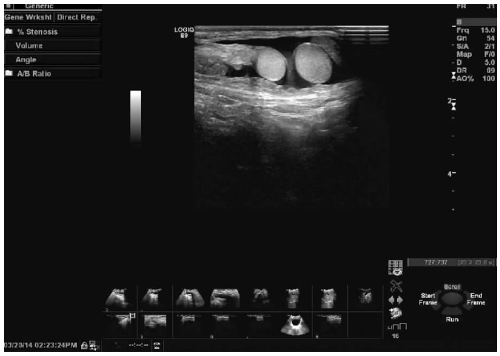

图 1　声像图示左侧阴囊内可探及两枚睾丸回声

讨论:睾丸横过移位是一种罕见的先天畸形,人体正常发育过程中,睾丸引带着落于阴囊,随着胚胎发育及男性激素的影响,

图 2　声像图示睾丸随左侧腹股沟区进入阴囊内的肠管

引带逐渐缩短,在胚胎发育 8 个月后,睾丸通过腹股沟管下降至阴囊,当睾丸下降过程中受阻或引带移位着落,一侧睾丸沿着对侧睾丸下降,由原侧跨过中线到对侧,形成睾丸横过移位[1]。睾丸横过异位可分为 3 种类型[2]:Ⅰ型,伴有腹股沟斜疝;Ⅱ型,伴有苗勒氏管残留;Ⅲ型,伴有除苗勒氏管残留外的其他畸形,其中以Ⅰ型最常见,本例属此型。超声是诊断睾丸横过移位最有效的方法,超声诊断该病的方法是阴囊内各自有完整的附睾及精索,并沿附睾向上扫查,观察腹股沟区精索的走行,结合对侧阴囊、腹股沟及腹腔未测及睾丸回声,即可做出正确诊断。

参考文献

[1] 李玲.超声诊断右侧睾丸横过异位 1 例[J].临床超声医学杂志,2011,13(10):698.
[2] 周剑宇,刘水姣,王文统,等.超声诊断睾丸横过异位 2 例[J].中华超声影像学杂志,2006,12(10):659.

(收稿日期:2016-12-28)

作者单位:130000　吉林省长春市,吉林大学白求恩第一医院儿科超声室(孟祥瑞、王岚),肝胆胰内科超声室(张婷)