

# Clinical value of ultrasound guided-percutaneous ethanol injection in treatment of residual hepatocellular carcinoma after radiofrequency ablation

## 肝癌射频消融术后超声造影引导下无水乙醇治疗残瘤灶的临床价值

王克锋 欧亚非 陆萍 闫斌 张伟伟 刘军

[中图分类号]R735.7;R445.1

[文献标识码] B

射频消融术是介入治疗肝癌的首选方法之一,其通过射频针产生热量,使肿瘤组织发生变性、坏死,从而达到直接灭活肿瘤的目的。但对于较大的病灶,首次消融治疗后病灶周边常存在残留区,需要补充治疗。本组于肝癌射频消融术后分别经常规超声和超声造影引导下注入无水乙醇,予以补充治疗肝癌残瘤灶,旨在探讨超声造影对其的指导价值,现报道如下。

### 资料与方法

#### 一、临床资料

选取 2014 年 3 月至 2016 年 5 月在我院行 CT 引导下射频消融治疗术后出现单发残留病灶的原发性肝癌患者 61 例,残留病灶最大直径 1.1~2.8 cm,平均 2.2 cm。根据无水乙醇注射治疗肝癌时采用的引导方式不同,分为超声造影引导 30 例(A 组),男 24 例,女 6 例,年龄 41~67 岁,平均(54±9)岁;常规超声引导 31 例(B 组),男 21 例,女 10 例,年龄 41~67 岁,平均(53±6)岁。

所有病例均行穿刺活检或两种以上增强影像学检查确诊。入选标准:肝功能 Child 分级 A 级或 B 级,排除黄疸、门静脉癌栓及动静脉瘘,未合并其他重要脏器的中重度损害,无严重凝血功能障碍,无明显腹腔积液。

#### 二、仪器与方法

使用 GE Logiq 9 彩色多普勒超声诊断仪,3CRF 小凸阵探头,频率 3.4~4.7 MHz;配有实时双幅超声造影软件和穿刺导架的超声造影显示下穿刺引导系统,机械指数 $\leq 0.1$ 。造影剂使用 SonoVue(意大利博莱科公司)。造影时将 59 mg 六氟化硫冻干粉剂溶于 5.0 ml 0.9%生理盐水,使用前充分振荡后抽取 1.5 ml 或 2.4 ml 经肘正中静脉快速团注后并开始计时,随后 5.0 ml 生理盐水推注冲管。

应用二维超声及 CDFI 观察病灶,并结合增强 CT 的相关信息,对照组选择血流信号分布较为丰富的组织区域进行布针;治疗组应用超声造影观察病灶,选取动脉相呈高增强和(或)延迟相呈异常低增强区域布针。常规消毒、铺巾,以 2%利多卡因局部浸润麻醉,将治疗用酒精针沿引导线穿刺进入预定治疗区域

的底部边缘,以移行退针注射法,缓慢推注无水乙醇,平衡压力,使无水乙醇充分覆盖病变区。根据病灶的大小选择酒精针的布针方式,病灶直径 $\leq 2.0$  cm 行单针治疗,直径 $> 2.0$  cm 行多针治疗。无水乙醇使用量按照直径 1.0~2.0 ml/cm 为标准,每周注射治疗 1~2 次,4~6 次为一疗程。记录操作过程及术中患者情况。

#### 三、疗效评价

无水乙醇注射治疗结束后 1 个月行超声造影或增强 CT 和实验室检查复查,治疗区域三个时相无增强为完全灭活,动脉相和(或)延迟相异常增强者为未完全灭活。

#### 四、统计学处理

应用 SPSS 17.0 统计软件,计数资料以例(百分数)表示,行  $\chi^2$  检验。 $P < 0.05$  为差异有统计学意义。

### 结 果

#### 一、两组常规超声表现和布针方式比较

两组常规超声表现及布针方式比较情况见表 1。两组治疗前行常规超声检查,其病灶边界、血流情况及布针方式比较,差异均无统计学意义。

表 1 两组残瘤灶常规超声表现及布针方式比较 个(%)

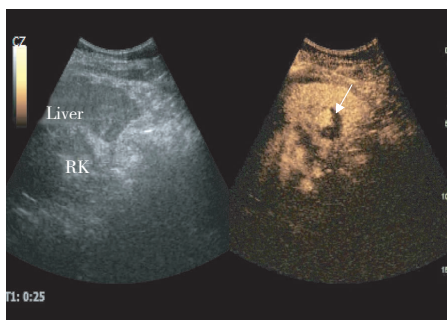
组别	边界		彩色血流		布针方式	
	清晰	模糊	可探及	未探及	单针	多针
A 组(30)	20(66.7)	10(33.3)	18(60.0)	12(40.0)	4(13.3)	26(86.7)
B 组(31)	23(74.2)	8(25.8)	25(80.6)	6(19.4)	19(61.3)	12(38.7)

#### 二、A 组超声造影表现

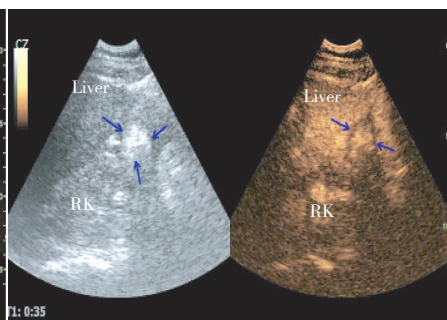
A 组 30 个病灶中有 10 个常规超声显示边界模糊的病灶,超声造影均能显示清晰边界;12 个常规超声检查内部未见血流信号,超声造影均可见不同程度增强。12 个病灶超声造影显示其范围较常规超声显示范围增大,其中 4 个病灶改变布针模式,8 个病灶改变注射剂量,其中 1 例经超声造影检查,于原有病灶旁发现另 1 个病灶,遂分别给予治疗;1 个病灶超声造影提示残

存病灶环形分布于无活性区左右两侧,针对该病灶进行了多次多点布针注射治疗。见图 1,2。

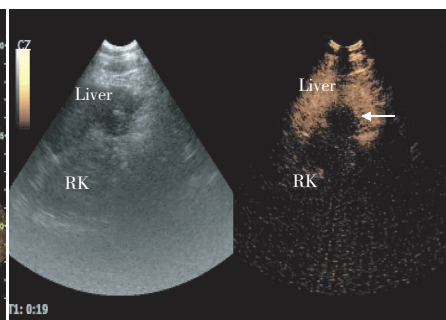
### 三、两组疗效比较



Liver: 肝脏; RK: 右侧肾脏。



Liver: 肝脏; RK: 右侧肾脏。



Liver: 肝脏; RK: 右侧肾脏。

图 1 治疗前超声造影清晰显示病灶位置(箭头示)

图 2 超声造影引导下注入无水乙醇后,病灶区(箭头示)被强回声均匀覆盖

图 3 治疗后 1 个月,超声造影显示病灶区坏死(箭头示)呈“黑洞征”

## 讨 论

我国肝癌发病率较高,大多数患者有感染背景且合并肝硬化。肝脏储备能力较为低下,适合或可以耐受手术切除的病例仅占发现病例的 15%~30%,且 5 年复发率高达 60%~80%<sup>[1]</sup>。对于失去手术机会的患者,有效的局部微创介入治疗可以改善生存质量,延长生存期。射频消融术是介入治疗肝癌的首选方法之一,其通过射频针产生热量,使肿瘤组织发生变性、坏死,从而达到直接灭活肿瘤的目的。但对于较大的病灶,首次消融治疗后病灶周边常存在残留区,需要补充治疗。由于无水乙醇具有脱水、凝固作用,可直接引起局部肿瘤组织缺血、蛋白变性、肿瘤细胞坏死或组织消融而杀灭肿瘤,尤其对早期发现的小肝癌(直径≤3 cm)治疗效果更佳。超声造影引导下穿刺定位准确、可重复性强、安全,对局限性肿瘤效果尤佳<sup>[2]</sup>。

本组中 B 组病例主要依照灰阶超声图像和 CDFI 显示病灶内部有无滋养血管选择布针,31 个病灶中有 9 个病灶未达到治疗目的,造成完全灭活失败。分析其原因,由于射频消融治疗后的病灶内部主要以液化坏死为主,周边部位可能存在变性的肝癌细胞或残存的肝癌细胞等多种组织细胞,常规超声显示病灶区回声杂乱,且该区域血流信号不能有效显示,即使联合 CDFI 仍不能有效确定肿瘤内部残存活性区的准确位置及范围。而 A 组病例依照超声造影技术提示的动脉相高增强区进行布针,30 个病灶中 28 个完全灭活,与对照组比较,差异有统计学意义( $P<0.05$ )。原因是射频消融术后,病灶的滋养血管被破坏,造成局部血流信号不能被 CDFI 有效检出,但超声造影时病灶在动脉相均有不同程度的高增强,以偏心性结节样或条带样居多,少数病灶出现环状增强,且边界清晰,位置明确。需要指出的是, A 组有 12 个病灶超声造影显示其范围较常规超声显示范围明显增大,约占观察病例的 35%,这与余正标等<sup>[3]</sup>报道的超声造影后 39.2%的病灶较常规超声测量范围增大结论类似,因此导致治疗方案的改变。上述 12 个病灶中有 4 个由原有的单针治疗改为多针治疗,已将无水乙醇有效覆盖于病灶区域,其余 8 个病灶由于直径增加,导致用药剂量增加。原发性肝癌可出现肝

内播散的子灶,常规超声对早期的子灶发现几率较低,而超声造影可以提升超声的发现子灶的能力。本组中 1 个病灶经超声造影发现病灶周围有一直径约 1.0 cm 的子灶,于是治疗方案进行了修正,增加对子灶的治疗。这表明超声造影显示微小病灶的能力优于常规超声。于晓玲等<sup>[4]</sup>研究表明超声造影肝脏微小局灶性病变的诊断敏感性、特异性及准确率分别为 85.0%、90.5% 及 88.5%,而常规超声仅 40.0%、47.6% 及 42.6%。Esteban 等<sup>[5]</sup>报道中也表明超声造影显示直径<1.0 cm 的肝脏转移性肿瘤和探查最小直径的能力明显优于常规超声和增强 CT。本组中 1 个病灶射频消融术后甲胎蛋白水平仅小幅降低,增强 CT 仅提示右侧存在残存活性区,超声造影提示动脉相为环形分布的高增强结节,随即在超声造影引导下对残存病灶区域进行了无水异常注射治疗,1 个月后复查甲胎蛋白水平明显降低,治疗区域超声造影呈“黑洞征”。

总之,超声造影可以发现常规超声不能显示的病灶,并且对治疗部位的指向性要优于 CDFI,可以更加客观地评价肿瘤的供血情况,全面了解病灶的数目、准确位置、范围、大小及毗邻关系等信息,为制定准确的治疗方案提供可靠依据,从而有效提高无水乙醇注射治疗肝癌的效果,具有广泛的临床应用价值。

## 参 考 文 献

- [1] 侯恩存,练祖平,白广德,等.经肝动脉化疗栓塞术联合化疗治疗原发性肝癌的临床研究[J].现代肿瘤医学,2008,16(5):798-799.
- [2] 周永昌,郭万学.超声医学[M].4 版.北京:科学技术文献出版社,2003:1622.
- [3] 余正标,王文平,丁红,等.超声造影对肝癌微波消融治疗适应症选择的应用评价[J].上海医学影像,2010,19(2):94-96.
- [4] 于晓玲,梁萍,唐杰,等.实时超声造影技术诊断肝脏微小局灶性病变的价值[J].中国医学影像学杂志,2007,15(3):161-164.
- [5] Esteban JM, Molla MA, Tomas C, et al. Improved detection of liver metastases with contrast-enhanced wideband harmonic imaging: comparison with CT finding[J]. Eur J Ultrasound, 2002, 15(3): 119-126.

(收稿日期:2017-01-09)