

# 甲状腺乳头状癌超声造影定量参数与微血管密度相关性研究

程红 孙红光 施燕芸 王磊 丁永玲 戚庭月

**摘要** 目的 探讨甲状腺乳头状癌(PTC)超声造影定量参数与病理微血管密度(MVD)的相关性。方法 回顾性分析 33 例 PTC 患者(共 36 枚结节)术前常规超声及超声造影检查的声像图资料。应用 Qlab 软件绘制结节边缘及中心区域的时间-强度曲线(TIC),获得结节内不同部位的超声造影定量参数值,包括上升时间(RT)、达峰时间(TTP)、峰值强度(PI)及曲线下面积(AUC);术后对组织标本均进行 CD31 因子免疫组化染色,分别计算结节边缘区域及中心区域的 MVD,并分析上述超声造影定量参数与 MVD 的相关性。结果 PTC 结节整体呈不均匀低增强,结节边缘区域增强程度多高于中心区域。PTC 结节边缘区域 RT、PI、AUC 及 MVD 分别为(3.24±2.10)s、(7.84±2.55)dB、(182.63±87.83)dB·s、(35.09±9.61)条/HP,均高于结节中心区域测值[(2.42±1.93)s、(4.01±2.36)dB、(89.90±54.67)dB·s、(15.97±6.07)条/HP],差异均有统计学意义(均  $P < 0.05$ )。PTC 结节边缘区域的 PI 和 AUC 与边缘区域 MVD 均呈正相关( $r=0.831, 0.705$ , 均  $P=0.000$ );PTC 结节中心区域的 PI 和 AUC 与中心区域 MVD 均呈正相关( $r=0.678, 0.684$ , 均  $P=0.000$ )。结论 PTC 结节的超声造影定量参数 PI 和 AUC 能反映 PTC 结节内不同部位组织的 MVD,超声造影可作为术前评估 PTC 结节 MVD 的无创性方法。

**关键词** 超声检查;造影剂;甲状腺乳头状癌;微血管密度;CD31

[中图分类号]R736.1;R445.1

[文献标识码]A

## Correlation between contrast-enhanced ultrasonographic quantitative parameters and microvessel density in papillary thyroid carcinomas

CHENG Hong, SUN Hongguang, SHI Yanyun, WANG Lei, DING Yongling, QI Tingyue

Department of Ultrasound, Affiliated Hospital of Yangzhou University, Jiangsu 225012, China

**ABSTRACT Objective** To investigate the correlation between contrast-enhanced ultrasonographic quantitative parameter and microvessel density(MVD) in papillary thyroid carcinomas(PTC). **Methods** Thirty-six PTC nodules of 33 patients were retrospectively analyzed, which were examined by preoperative conventional ultrasound and contrast-enhanced ultrasonography(CEUS). Qlab software was applied to draw and analyze the time-intensity curve of nodules brim and center regions, then quantitative parameters of CEUS including RT, TTP, PI and AUC from different parts were obtained. Thyroid nodules' specimens were stained with CD31 antibodies after operation, and MVD was calculated based on brim and center regions. Then the relationship between quantitative parameters and MVD was analyzed. **Results** The PTC nodules overall showed uneven low enhancement, nodular brim enhancement was higher than that in the central area. The RT, PI, AUC and MVD of nodules brim region were (3.24±2.10)s, (7.84±2.55)dB, (182.63±87.83)dB·s and (35.09±9.61)twigs/HP respectively, and higher than the nodal center region which were (2.42±1.93)s, (4.01±2.36)dB, (89.90±54.67)dB·s and (15.97±6.07)twigs/HP, respectively, and differences were statistically significant (all  $P < 0.05$ ). A positive correlation was observed between PI, AUC and MVD in PTC nodules brim region ( $r=0.831, 0.705$ , all  $P=0.000$ ). A positive correlation was observed between PI, AUC and MVD in PTC nodules center area ( $r=0.678, 0.684$ , all  $P=0.000$ ). **Conclusion** PI and AUC can reflect the MVD in PTC tissues. Therefore, CEUS could be used as a noninvasive method to assess MVD in preoperative PTC nodules.

**KEY WORDS** Ultrasonography; Contrast agent; Papillary thyroid carcinoma; Microvessel density; CD31

基金项目:扬州市科技面上项目(YZ2017085)

作者单位:225012 江苏省扬州市,扬州大学附属医院超声科(程红、孙红光、施燕芸、戚庭月),病理科(王磊、丁永玲)

通信作者:戚庭月, Email: qty4868@126.com

甲状腺癌是最常见的内分泌恶性肿瘤,其中甲状腺乳头状癌(papillary thyroid carcinoma,PTC)占有甲状腺癌的 87%,是甲状腺癌的主要病理类型<sup>[1-4]</sup>。肿瘤病理微血管密度(microvessel density,MVD)是衡量肿瘤血管生成的金标准<sup>[1]</sup>,与肿瘤的浸润、转移及预后密切相关<sup>[5]</sup>。但 MVD 的测定较复杂,需手术取出病灶组织,经过特殊染色处理后测定,不能用作术前评估。超声造影能够显示病变部位的微小血管血流灌注情况,造影剂 SonoVue 微泡大小与红细胞相似,可以清晰地显示肿瘤内组织的血流灌注状态,客观、真实地反映肿瘤内新生微血管的情况。本研究通过分析 PTC 结节内不同部位超声造影定量参数与术后病理 MVD 的相关性,旨在了解超声造影在术前评估 PTC 结节 MVD 中的临床应用价值。

## 资料与方法

### 一、研究对象

选取 2015 年 12 月至 2016 年 12 月经我院病理确诊的 PTC 患者 33 例,男 10 例,女 23 例,年龄 23~80 岁,平均(50.3±13.2)岁。共 36 枚结节,其中位于甲状腺左叶和右叶各 16 枚,峡部 4 枚;结节最大径 6.0~39.0 mm,平均(13.7±8.5)mm。入选标准:①实性结节,最大径>5 mm;②术前均行常规超声和超声造影检查,且超声造影动态图像质量良好;③术后病理诊断为 PTC;④有完整的手术记录及甲状腺功能测定结果;⑤无其他部位肿瘤或影响 MVD 的疾病;⑥无基础代谢性疾病及自身免疫性疾病。本研究符合伦理道德,患者均知情同意。

### 二、仪器与方法

1.仪器与造影剂:使用 Philips iU Elite 彩色多普勒超声诊断仪,L12-5 线阵探头,频率 5~12 MHz;配备脉冲反向谐波造影软件。造影剂使用 SonoVue(意大利 Bracco 公司)。造影时取 0.9%无菌氯化钠注射液 5.0 ml,注入造影剂小瓶中,然后用力振摇瓶子,直至冻干粉未完全分散,呈乳白色微泡混悬液。

2.超声检查:患者取仰卧位,下颏上抬,头部后仰,充分暴露出检查部位,嘱咐患者检查时禁吞咽,以免影响图像质量。超声常规观察结节大小,然后选取能够显示完整病灶,尽可能多地显示周边正常甲状腺组织的清晰切面作为造影切面,将仪器调节成造影模式,双幅同时实时显示二维图及造影图。然后抽取 2.0 ml 配制好的造影剂混悬液,取左臂肘前正中静脉团注,随后立即推注 5.0 ml 0.9%无菌氯化钠注射液冲管。同时按下仪器内置计时键及动态存储键,实时存储动态影像

全过程至病变区造影剂全部廓清,所有患者录制不少于 60 s。同一患者有 2 枚结节需行超声造影检查时两次超声造影间隔时间不少于 15 min。

3.超声造影图像分析:应用 Qlab 软件对 DICOM 原始超声造影动态资料回放,观察微泡显影及消退全过程,以结节内微泡显影达峰时与结节周围正常组织的差异为对照,将结节增强程度分为低增强、等增强及高增强,结节内微泡分布不均匀时,以结节内 50%以上所显示的增强程度作为整个结节的增强程度。将结节半径由内向外 3 等份,近结节中心份为结节中心区域,近结节边缘份为结节边缘区域,选定结节边缘区域和中心区域微泡显影最强处,勾画感兴趣区,绘制出时间-强度曲线(TIC),得到超声造影定量参数,包括:上升时间(RT)、达峰时间(TTP)、峰值强度(PI)、曲线下面积(AUC)及造影的灌注量和排空量。以上操作由两名具有 5 年以上工作经验的超声医师分别独立进行,其诊断意见一致,即为最终诊断;意见不一致时由第三名主任医师给出最终诊断。

4.标本的处理及 MVD 的测定:于患者手术当日采集标本,取材部位尽量与超声造影图像一致。以 10%中性缓冲甲醛溶液固定标本,石蜡包埋,切片分别进行 HE 染色及血管标记物 CD31 免疫组化染色。MVD 测定标准参照 Weidner 等<sup>[6]</sup>提出的方法。肿瘤内硬化区及肿瘤交界处软组织内的微血管不计数,有平滑肌及管腔直径>8 个红细胞直径的血管也排除在外。在结节边缘区域和中心区域,先于 40 倍低倍光镜下选择 5 个新生血管最密集区即“热点”,再于 400 倍高倍光镜下计数每个“热点”血管数,均数即为该部位的 MVD 值。以上操作由两名高年资甲状腺病理科医师阅片,且阅片过程中未知晓常规超声及超声造影诊断结果,诊断结果一致,即为最终结果;结果不一致,对结果的差异进行讨论,使最终意见达成一致,若仍不能达成一致意见,则由病理主任医师最终诊断。

### 三、统计学处理

应用 SPSS 22.0 统计软件,计量资料以  $\bar{x} \pm s$  表示,行 *t* 检验。超声造影各定量参数与病理 MVD 的相关性分析采用 Pearson 相关分析法。 $P < 0.05$  为差异有统计学意义。

## 结 果

### 一、PTC 的超声造影图像特征

注入造影剂后所有结节均可见造影剂进入,结节整体呈低增强 27 枚,高增强 6 枚,等增强 3 枚;不均匀

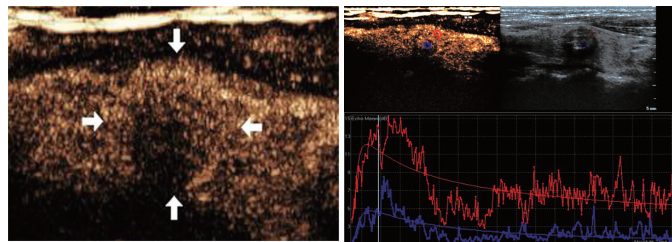
增强 34 枚,均匀增强 2 枚。结节边缘区域增强程度高于中心区域 25 枚,与中心区域相当 6 枚,低于中心区域 5 枚。见图 1。

二、结节内不同区域超声造影定量参数及 MVD 比较

PTC 结节边缘区域与中心区域超声造影图和病理图见图 2,3。PTC 结节边缘区域的超声造影定量参数 RT、PI 及 AUC 均高于结节中心区域,差异均有统计学意义(均  $P < 0.05$ );PTC 边缘区域及中心区域 MVD 分别为  $(35.09 \pm 9.61)$  条/HP、 $(15.97 \pm 6.07)$  条/HP,两者比较差异有统计学意义( $P < 0.05$ )。见表 1。

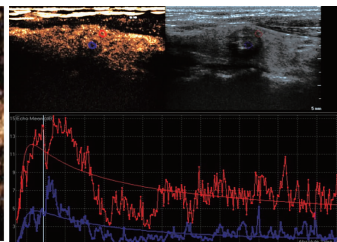
三、相关性分析

PTC 结节边缘区域的 PI 和 AUC 与边缘区域 MVD 均呈正相关( $r=0.831, 0.705$ ,均  $P=0.000$ ),见图 4,5; PTC 结节中心区域的 PI 和 AUC 与中心区域 MVD 均呈正相关( $r=0.678, 0.684$ ,均  $P=0.000$ ),见图 6,7。



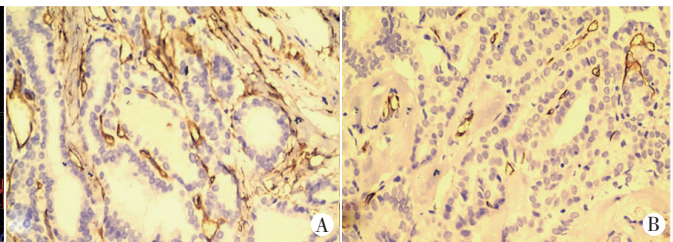
注入造影剂后结节整体增强程度特征呈不均匀低增强,结节边缘区域增强程度高于中心区域(箭头示)。

图 1 PTC 结节超声造影图



红圈和蓝圈分别示结节边缘区域和中心区域感兴趣区;红色曲线和蓝色曲线分别示结节边缘区域及中心区域 TIC。

图 2 同图 1 患者,PTC 结节边缘区域与中心区域超声造影 TIC 图



A:边缘区域,MVD 为 34.2 条/HP;B:中心区域,MVD 为 13.5 条/HP。

图 3 PTC 结节边缘区域与中心区域病理图(HE 染色,×400)

表 1 PTC 结节边缘区域与中心区域超声造影定量参数和 MVD 比较( $\bar{x} \pm s$ )

部位	RT(s)	TTP(s)	PI(dB)	AUC(dB·s)	MVD(条/HP)
PTC 边缘区域	3.24±2.10	13.73±4.83	7.84±2.55	182.63±87.83	35.09±9.61
PTC 中心区域	2.42±1.93	14.09±5.03	4.01±2.36	89.90±54.67	15.97±6.07
t 值	2.899	-1.396	7.165	6.424	12.357
P 值	0.006	0.171	0.000	0.000	0.000

RT:上升时间;TTP:达峰时间;PI:峰值强度;AUC:曲线下面积;MVD:微血管密度。

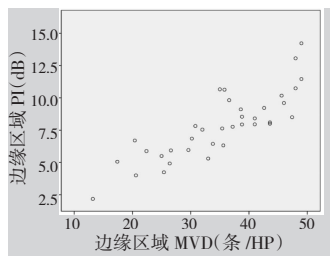


图 4 PTC 结节边缘区域 PI 与 MVD 的相关性散点图

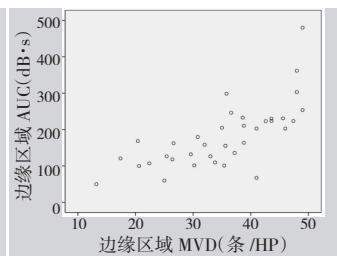


图 5 PTC 结节边缘区域 AUC 与 MVD 的相关性散点图

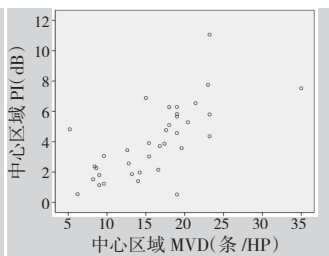


图 6 PTC 结节中心区域 PI 与 MVD 的相关性散点图

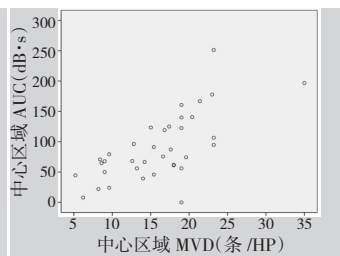


图 7 PTC 结节中心区域 AUC 与 MVD 的相关性散点图

讨 论

近年来,PTC 占 TC 的比例由 30 年前的 40% 上升到 80% 以上<sup>[7-8]</sup>。研究<sup>[9]</sup>证实超声造影能够用于评价肿瘤内的微循环,但有关其评价 PTC 微循环的研究较少。本研究通过对 PTC 术前超声造影定量参数与术后 MVD 进行相关性分析,旨在探讨超声造影能否作为术前评估 PTC 的 MVD 的无创工具。

本研究中,注射造影剂后,所有 PTC 结节均见微泡造影剂不同程度地充填,94.4%(34/36) 结节整体呈不均匀增强,因此本研究进行分区域研究,结果发现 69.4%(25/36) 结节边缘区域增强程度高于结节中心区域。75%(27/36) 的 PTC 整体增强程度呈低增强,超声造影提示 PTC 结节为乏血供,与以往研究<sup>[10-11]</sup> 结果一致。肿瘤是典型的依赖血管生长的疾病,血供一般较丰富,而 PTC 结节呈现乏血供,分析其可能存在的原因



有:①肿瘤内部虽有大量新生血管,但由于新生血管迂曲、不规则及微血栓等原因致血管狭窄、闭塞,较多血管处于低功效或无功效状态;②恶性肿瘤生长过快对包括血管在内的许多组织结构造成破坏,使得血管坏死超过了再生,血管绝对数量减少;③PTC 内部常发生间质纤维化,使血管数量进一步减少<sup>[12]</sup>。PTC 边缘区域 PI 及 AUC 均高于中心区域,差异均有统计学意义(均  $P < 0.05$ ),这一结果显示 PTC 周缘区血供较中心区丰富。笔者在光镜下发现 PTC 整体微血管分布不均匀,中心纤维间质水肿和纤维硬化区血管较少,边缘区域较中心区域血管分布密度高,这一病理结果和超声造影结果相一致。分析原因:①微血管分布不均匀可能与恶性肿瘤生长特性相关,结节内部生长、破坏及出血纤维化等病理情况同时存在,当血管被破坏就会导致某局部绝对血管数下降,产生缺血的情况,结节中心尤为显著;②恶性结节内部动静脉瘘的存在,增加了血管分布不均匀性<sup>[13]</sup>;③新生血管在结节边缘区域较中心区域分布密度高,有利于肿瘤向外周浸润生长。

本研究将结节边缘区域和中心区域的超声造影定量参数 PI 及 AUC 与 MVD 进行相关性分析,结果显示结节边缘区域和中心区域的 PI 及 AUC 与 MVD 均呈正相关( $r=0.831, 0.705, 0.678, 0.684$ , 均  $P=0.000$ )。提示组织内微血管越多,血流量越大,微泡造影剂进入量就越多,强度就越高,反映微泡显影强度的参数 PI 值就越高,反映某时间内血流量的参数 AUC 就越大,与 Zhou 等<sup>[10]</sup>研究结果一致。由于较多研究<sup>[11,14-15]</sup>显示 PTC 结节呈不均匀增强,本研究将边缘区域与中心区域的定量参数分别与其 MVD 进行相关性分析,结果显示边缘区域超声造影定量参数与其 MVD 相关性高于中心区域。

本研究采用的 Qlab 软件有运动补偿功能,所勾画的感兴趣区可随自然呼吸运动,使绘出的 TIC 更准确,获得的各参数值更加精准。本研究中观察发现所有结节的血流灌注时间均小于 60 s,与杨琛等<sup>[16]</sup>报道的 60 s 内所有甲状腺结节已基本完成整个灌注过程的结果一致,故本研究统一选定 0-60 s 内 TIC 进行研究,增强了参数值的可比性。

综上所述,PTC 结节的超声造影定量参数 PI 和 AUC 能反映结节内不同部位组织的 MVD; 超声造影

可作为评价 PTC 血管生成的一个重要指标,对术前 PTC 微循环的判断有一定帮助。

#### 参考文献

- [1] Pellegriti G, Frasca F, Regalbuto C, et al. Worldwide increasing incidence of thyroid cancer: update on epidemiology and risk factors [J]. J Cancer Epidemiol, 2013, 2013(7): 965-212.
- [2] Siegel R, Naishadham D, Jemal A. Cancer statistics, 2013 [J]. CA Cancer J Clin, 2013, 63(1): 11-30.
- [3] Siegel R, Miller K, Jemal A. Cancer statistics, 2015 [J]. CA Cancer J Clin, 2015, 65(1): 5-29.
- [4] Chen W, Zheng R, Baade PD, et al. Cancer statistics in China, 2015 [J]. CA Cancer J Clin, 2016, 66(2): 115-132.
- [5] Yildiz E, Ayan S, Goze F, et al. Relation of microvessel density with microvascular invasion, metastasis and prognosis in renal cell carcinoma [J]. BJU Int, 2008, 101(6): 758-764.
- [6] Weidner N. Current pathologic methods for measuring intratumoral microvessel density within breast carcinoma and other solid tumors [J]. Breast Cancer Res Treat, 1995, 36(2): 169-180.
- [7] Mao Y, Xing M. Recent incidences and differential trends of thyroid cancer in the USA [J]. Endocr Relat Cancer, 2016, 23(4): 313-322.
- [8] Konturek A, Barczynski M, Stopa M, et al. Trends in prevalence of thyroid cancer over three decades: a retrospective cohort study of 17,526 surgical patients [J]. World J Surg, 2016, 40(3): 538-544.
- [9] Wang B, Gao Z, Yan X. Correlative study of angiogenesis and dynamic contrast-enhanced magnetic resonance imaging features of hepatocellular carcinoma [J]. Acta Radiol, 2005, 46(4): 353-358.
- [10] Zhou Q, Jiang J, Shang X, et al. Correlation of contrast-enhanced ultrasonographic features with microvessel density in papillary thyroid carcinomas [J]. Asian Pac J Cancer Prev, 2014, 15(17): 7449-7452.
- [11] Wu Q, Wang Y, Li Y, et al. Diagnostic value of contrast-enhanced ultrasound in solid thyroid nodules with and without enhancement [J]. Endocrine, 2016, 53(2): 480-488.
- [12] Moon HJ, Kwak JY, Kim MJ, et al. Can vascularity at power Doppler US help predict thyroid malignancy? [J]. Radiology, 2010, 255(1): 260-269.
- [13] Averkiou M, Powers J, Skyba D, et al. Ultrasound contrast imaging research [J]. Ultrasound Q, 2003, 19(1): 27-37.
- [14] Yuan Z, Quan J, Yunxiao Z, et al. Contrast-enhanced ultrasound in the diagnosis of solitary thyroid nodules [J]. J Cancer Res Ther, 2015, 11(1): 41-45.
- [15] Ma JJ, Ding H, Xu BH, et al. Diagnostic performances of vules [J]. Thyroid, 2014, 24(2): 355-363.
- [16] 杨琛, 钱超文, 朱慧能, 等. 超声造影定量分析对甲状腺结节血流灌注的研究 [J]. 中华超声影像学杂志, 2011, 20(1): 38-40.

(收稿日期: 2017-05-21)