

声学结构定量技术评估新生儿缺氧缺血性脑损伤的临床价值

黄娟 朱梅

摘要 **目的** 探讨声学结构定量(ASQ)技术对新生儿缺氧缺血性脑损伤程度的评估价值。**方法** 收集我院出生及新生儿重症监护病房住院的新生儿 50 例,其中正常对照组 26 例,轻度窒息组 13 例,缺氧缺血性脑病组 11 例;应用 ASQ 软件对各组新生儿颅脑声像图进行定量分析,获取蓝色及红色曲线均数、众数、标准差、蓝红曲线下面积比 7 个参数,评估 ASQ 各参数与缺氧缺血性脑损伤程度的相关性。**结果** 各组间除蓝红曲线下面积比外,其余 ASQ 参数比较差异均有统计学意义(均 $P < 0.05$);缺氧缺血性脑病组蓝色及红色曲线均数、众数、标准差与正常对照组比较,差异均有统计学意义(均 $P < 0.05$);缺氧缺血性脑病组蓝色曲线均数、众数与轻度窒息组比较,差异均有统计学意义(均 $P < 0.05$);轻度窒息组红色曲线均数、众数与正常对照组比较,差异均有统计学意义(均 $P < 0.05$)。蓝色及红色曲线均数、众数、标准差与缺氧缺血性脑损伤程度均呈正相关,其中蓝色曲线均数与脑损伤程度的相关性最好($r = 0.854, P < 0.001$),且其诊断缺氧缺血性脑病新生儿的 ROC 曲线下面积为 0.901,敏感性为 90%。**结论** ASQ 参数与新生儿缺氧缺血性脑损伤程度呈正相关,具有较高的临床评估价值。

关键词 声学结构定量;缺氧缺血性脑损伤;新生儿

[中图法分类号]R445.1;R651.1

[文献标识码] A

Clinical value of acoustic structure quantitative technique in evaluating neonatal hypoxic-ischemic brain damage

HUANG Juan, ZHU Mei

Department of Ultrasound, the First Affiliated Hospital of Kunming Medical University, Kunming 650032, China

ABSTRACT **Objective** To investigate the value of acoustic structural quantification (ASQ) technique in evaluating the degree of hypoxic-ischemic brain damage in neonates. **Methods** Fifty newborns born in our hospital and hospitalized in NICU were collected, of which 26 were normal newborns (normal control group), 13 were mild asphyxia group and 11 were hypoxic-ischemic encephalopathy group. Quantitative analysis of craniocerebral ultrasonography was made by ASQ software, and 7 parameters of blue and red curve average, mode, standard deviation, area ratio under blue-red curve were obtained to evaluate the correlation between ASQ parameters and the degree of hypoxic-ischemic brain damage. **Results** There were significant differences in average, mode and standard deviation of blue and red curves among the three groups (all $P < 0.05$). The average, mode and standard deviation of blue and red curves in hypoxic-ischemic encephalopathy group were significantly different from those in normal control group (all $P < 0.05$). The average and mode of blue curves in hypoxic-ischemic encephalopathy group were significantly different from those in mild asphyxia group (all $P < 0.05$). The average and mode of red curves in mild asphyxia group were significantly different from those in normal control group (all $P < 0.05$). The difference was increased with the severity of brain injury. The average, mode and standard deviation of blue and red curves were positively correlated with the severity of hypoxic-ischemic brain damage, and the best correlation was found between the average of blue curves and the severity of brain injury ($r = 0.854, P < 0.001$). The area under the ROC curve was 0.901 and the sensitivity was 90% for the diagnosis of hypoxic-ischemic encephalopathy. **Conclusion** ASQ parameters were positively correlated with the degree of neonatal hypoxic-ischemic brain damage, which has high clinical evaluation value.

KEY WORDS Acoustic structure quantification; Hypoxic-ischemic brain damage; Newborns

新生儿缺氧缺血性脑损伤系围产期缺氧所致,是造成新生儿死亡和神经系统功能障碍的主要原因,准确评估脑损伤程度对患儿早期诊疗方案的选择及预后判断具有重要的临床价值^[1]。声学结构定量(acoustic structure quantification, ASQ)技术是对原始回声信号的差异进行定量分析,本研究应用该技术对正常及不同程度脑损伤颅脑声像图的回声信号进行定量分析,以期临床诊疗提供更有效的影像学证据。

资料与方法

一、研究对象

选取2014年10月至2015年4月在我院出生及新生儿重症监护病房(NICU)住院的新生儿50例,均为足月新生儿,胎龄38~41周。其中26例为正常新生儿(正常对照组),男15例,女11例;出生后1 min、5 min Apgar评分均>7分;余24例有窒息史,根据出生后Apgar评分、出生时脐动脉血气分析和MRI检查结果等将其分为轻度窒息组和缺氧缺血性脑病组,其中轻度窒息组13例,男8例,女5例,平均胎龄(39.5±2.1)周,出生后1 min和5 min分别进行Apgar评分,任意一次评分为4~7分,出生时脐动脉血气pH值>7.15,行颅脑MRI检查结果正常;缺氧缺血性脑病组11例,男6例,女5例,平均胎龄(40.2±1.8)周,Apgar评分出生后1 min时≤3分,并延续至5 min时仍≤3分,(或)出生时脐动脉血气pH值≤7.15,颅脑MRI检查结果证实为缺氧缺血性脑病。所有入选对象均排除其他干扰因素,如心脏疾病、肺部炎症、颅内感染、高胆红素血症、血液系统相关疾病、低体质量儿、巨大儿及妊娠期糖尿病者等。本研究经我院医学伦理委员会批准。

二、仪器与方法

使用东芝Aplio 500彩色多普勒超声诊断仪,PLT-704SBT探头,频率8.0 MHz;配备ASQ分析软件。超声检查前患儿无需特殊准备,检查时处于平卧位,避免哭闹、缺氧、低温等状态。暴露前囟,经前囟对颅脑进行矢状面和冠状面常规超声扫查。以远场刚好显示

颅底为准。经侧脑室后角矢状切面清晰显示侧脑室后角旁白质、侧脑室后角、丘脑基底核区。开启ASQ条件,保持图像稳定,维持3~4 s,进行图像采集,保留3幅较好图像。使用ASQ软件进行脱机分析,得到7个参数:蓝色和红色曲线众数、均数、标准差,以及蓝红曲线下面积比。所有病例均由同一培训合格的超声医师在新生儿出生后48 h内完成颅脑超声检查,获得各新生儿颅脑ASQ定量分析参数。

三、统计学处理

应用SPSS 19.0统计软件,计量资料以 $\bar{x}\pm s$ 表示,各组比较采用单因素方差分析;两两比较行LSD-*t*或SNK检验。ROC曲线分析ASQ各参数对缺氧缺血性脑损伤的阈值及诊断效能。相关性分析采用Spearman等级相关分析。 $P<0.05$ 为差异有统计学意义。

结 果

一、各组ASQ定量参数比较

各组新生儿颅脑ASQ图及相关参数见表1和图1。各组中,除蓝红曲线下面积比外,其余参数比较差异均有统计学意义(均 $P<0.05$)。缺氧缺血性脑病组蓝色及红色曲线均数、众数、标准差与正常对照组比较,差异均有统计学意义(均 $P<0.05$);缺氧缺血性脑病组蓝色曲线均数、众数与轻度窒息组比较,差异均有统计学意义(均 $P<0.05$);轻度窒息组红色曲线均数和众数与正常对照组比较,差异均有统计学意义(均 $P<0.05$);其余两两比较差异均无统计学意义。

二、ASQ技术诊断缺氧缺血性脑损伤价值

ASQ各定量参数均具有一定诊断效能,其中蓝色曲线均数诊断效能最佳,阈值为 163.32 ± 13.46 时ROC曲线下面积为0.901,敏感性达90%。见图2和表2。

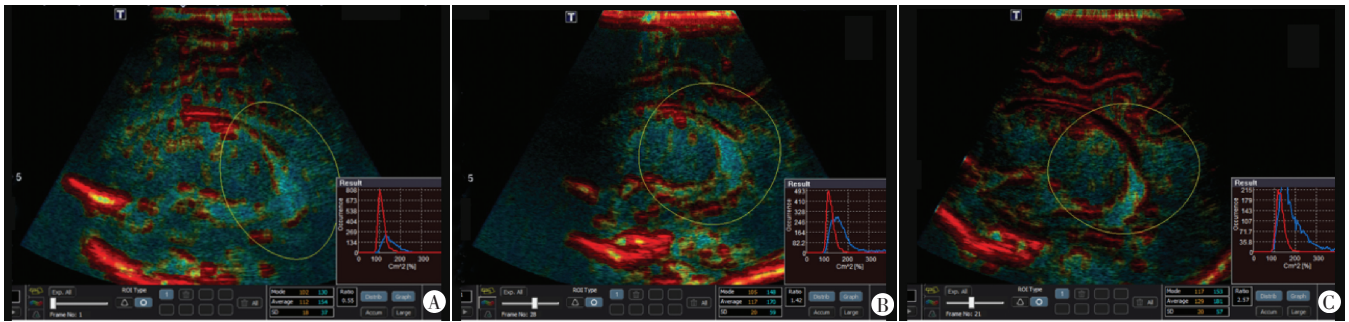
三、ASQ各参数与缺氧缺血性脑损伤相关性分析

ASQ各参数与缺氧缺血性脑损伤程度均呈正相关,其中蓝色曲线均数与脑损伤程度之间相关性最好($r=0.854, P<0.001$)。见表3。

表1 各组ASQ定量参数比较($\bar{x}\pm s$)

组别	蓝色曲线众数	蓝色曲线均数	蓝色曲线标准差	红色曲线众数	红色曲线均数	红色曲线标准差	蓝红曲线下面积比
正常对照组	133.15±13.86	153.42±12.86	41.56±13.92	108.08±6.59	117.31±6.47	18.19±8.29	1.06±0.57
轻度窒息组	141.08±9.38	163.77±6.15	43.47±23.76	121.54±7.90 [#]	128.77±3.11 [#]	18.62±4.13	2.39±0.43
缺氧缺血性脑病组	145.90±18.86 ^{**}	171.30±5.47 ^{**}	50.54±15.48 [#]	121.20±10.11 [#]	130.40±5.70 [#]	20.62±8.68 [#]	2.14±1.23
<i>F</i> 值	9.28	24.20	10.64	3.38	4.21	5.62	1.31
<i>P</i>	<0.001	<0.001	<0.001	<0.05	<0.05	<0.05	>0.05

与轻度窒息组比较,[#] $P<0.05$;与正常对照组比较,^{**} $P<0.05$



A:正常对照组;B:轻度窒息组;C:缺氧缺血性脑病组。右下角示ASQ定量分析参数

图1 各组新生儿颅脑ASQ定量分析图

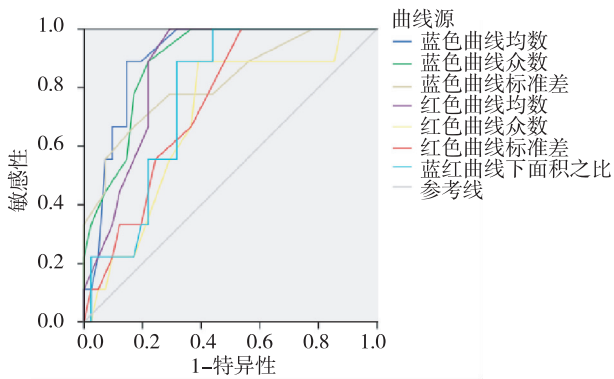


图2 ASQ各参数预测缺氧缺血性脑损伤的ROC曲线图

表2 ASQ各参数诊断缺氧缺血性脑病的阈值及效能比较

参数	阈值	曲线下面积	敏感性
蓝色曲线均数	163.32±13.46	0.901	90%
蓝色曲线众数	137.90±12.86	0.886	86%
蓝色曲线标准差	43.47±16.56	0.812	91%
红色曲线均数	125.67±4.12	0.865	92%
红色曲线众数	119.46±5.77	0.862	85%
红色曲线标准差	20.04±7.33	0.742	67%
蓝红曲线下面积比	1.79±0.98	0.799	79%

表3 ASQ各参数与缺氧缺血性脑损伤的相关性分析

参数	r值	P
蓝色曲线均数	0.854	<0.001
蓝色曲线众数	0.771	<0.001
蓝色曲线标准差	0.383	<0.01
红色曲线均数	0.853	<0.001
红色曲线众数	0.813	<0.001
红色曲线标准差	0.292	<0.05
蓝红曲线下面积比	0.768	<0.001

讨论

新生儿缺氧缺血性脑损伤具有较高的致死率和致残率,早期诊断及治疗是改善患儿生存质量、减轻家庭及社会负担的关键。ASQ技术是一种对图像原始回声信号差异进行定量分析的技术,将选取目标区

域组织实测回声强度与系统内设原始数据比较,应用 χ^2 检验得出两者之间回声信号的差异。回声强度在 $\mu+4\sigma$ 范围内^[2],差异性小,用红色曲线表示;回声强度超过 $\mu+4\sigma$ 范围,差异性大,用蓝色曲线表示。由于该技术是对原始的回声信号进行分析,可避免主观等因素的影响,使检查结果更加可靠。目前多用于肝纤维化程度的评估。本研究通过分析正常及不同程度缺氧缺血性脑损伤新生儿颅脑的ASQ各参数变化,旨在探讨ASQ技术在新生儿缺氧缺血性脑损伤中的应用价值。

本研究中,各组新生儿ASQ定量参数比较,除蓝红曲线下面积比外其余参数差异均有统计学意义(均 $P<0.05$),表明其可以观察各组颅脑组织的回声改变;缺氧缺血性脑病组蓝色曲线3个参数与正常对照组和轻度窒息组比较差异均有统计学意义(均 $P<0.05$),而轻度窒息组与正常对照组比较差异均无统计学意义;可见蓝色曲线的3个参数不能将轻度窒息组与正常对照组区分,这可能与此两组新生儿颅脑回声信号差异性小,未超过 $\mu+4\sigma$ 范围有关。对于轻度颅脑损伤的新生儿,脑组织回声信号差异性小,根据ASQ技术设计原理,推测脑损伤可由红色曲线的3个参数将其区分,这与本研究结果相符。轻度窒息组与正常对照组颅脑组织红色曲线的3个参数比较,差异均有统计学意义(均 $P<0.05$)。由此认为需界定缺氧缺血性脑病组新生儿时,采用蓝色曲线参数;而评估轻度的缺氧缺血性损伤程度时,红色曲线参数较好。

本研究显示ASQ各参数与不同程度缺氧缺血性脑损伤呈良好正相关,其中蓝色曲线均数的相关性最好($r=0.854, P<0.001$),且随着缺氧缺血性脑损伤程度的加重,ASQ参数数值增大。分析其原因,随着新生儿缺氧缺血性脑损伤程度增加,脑细胞水肿加重,颅脑组织声阻抗差增大,与系统内设参照标准强度差异逐渐增大,故ASQ各参数出现相应改变。ASQ参数在缺氧缺血性颅脑损伤中的变化与在肝脏纤维化中的变

化相似^[3]。

以颅脑 MRI 结果判定缺氧缺血性脑病新生儿,本研究结果中,ASQ 参数蓝色曲线均数、众数、标准差和红色曲线均数、众数、标准差,以及蓝红曲线下面积比预测缺氧缺血性脑病的 ROC 曲线下面积分别为 0.901、0.886、0.812、0.865、0.862、0.742、0.799,敏感性均大于 70%,因此认为 ASQ 技术用于诊断缺氧缺血性脑病新生儿是可行的,其中蓝色曲线均数具有较高诊断效能。本研究将蓝色曲线均数为 163.32±13.46 作为诊断缺氧缺血性脑病新生儿的阈值,其敏感性为 90%,为临床早期诊治此类患儿提供较为客观的定量依据。然而统计样本例数较少,ASQ 参数对缺氧缺血性脑损伤程度估测的最佳阈值尚需进一步探究;且各组间 ASQ 各定量参数存在重叠现象,原因可能与新生儿对

缺氧反应的个体差异、系统内设参数组织来源不同等有关。拟在今后的研究中扩大样本量,进一步研究。

综上所述,ASQ 技术能够对不同程度缺氧缺血性脑损伤新生儿提供较为客观的定量评估参数,其应用为缺氧所致新生儿脑损伤提供了一种全新、客观的影像学定量评估方法。

参考文献

- [1] 周丛乐,陈惠金,虞人杰.新生儿颅脑超声诊断学[M].北京:北京大学医学出版社,2007:112-113.
- [2] 李明明,朱梅.ASQ 评价慢乙肝纤维化分期的研究[J].昆明医学院学报,2014,35(8):54-59.
- [3] 樊曦涌,周丛乐,王红梅,等.新生儿脑白质损伤的定量评价[J].临床儿科杂志,2008,26(3):178-182.

(收稿日期:2018-03-26)

· 病例报道 ·

Ultrasonic diagnosis of cardiac malignant tumor: a case report

超声诊断心脏恶性肿瘤 1 例

杨红萍 何亚峰 余正春 马小静

[中图法分类号]R445.1

[文献标识码]B

患者男,26岁。因胸痛1d入院。患者自诉晨起时突发胸痛,呈持续性,伴出汗、胸闷、憋气,且出现黑矇,持续半分钟后缓解。6年前因主动脉瓣二瓣化畸形并重度关闭不全于外院行主动脉瓣机械瓣置换,术中未发现心脏占位,术后4年复查无异常,2年前复查发现左房异常占位。本次入院体格检查:心尖部可闻及中度舒张期隆隆样杂音,传导局限;心电监护提示阵发性心房颤动、偶发房速;实验室检查提示血浆凝血酶原时间国际标准化比值 4.33,N 端脑利钠肽前体 601.8 μg/ml,均高于参考值。超声检查:冠状静脉窦扩张,内可见中等不均匀回声瘤体填充,大小约 5.8 cm×3.6 cm,右房腔内可见大小约 3.4 cm×2.5 cm 低回声瘤体(活动度较大,未越过三尖瓣)与其相连;左房腔内可见大小约 5.1 cm×4.0 cm 中等不均匀回声瘤体,附着于冠状静脉窦壁左房侧,附着面约 1.7 cm,舒张期瘤体随血流冲击进入二尖瓣口达左室,收缩期回缩至左房内(图 1,2)。心包腔可见积液,左室后壁 1.4 cm、左室侧壁 1.5 cm。超声提示:心腔内多发实性占位,结合病史考虑恶性肿瘤可能;心包腔中量积

液。增强 CT 检查:左房、右房、冠状静脉窦见 3 处等低混杂密度团块影,增强后不均匀轻度强化,边缘可见浅分叶,未见明显钙化。左房病灶与二尖瓣瓣叶关系密切,大小约 5.0 cm×3.0 cm;右房病灶紧贴房间隔,大小约 3.5 cm×3.2 cm,边缘较光滑,未跨越三尖瓣口;冠状静脉窦完全被病灶充填,大小约 6.1 cm×3.0 cm,仅见心大静脉显影、汇入,该处病灶与右房病灶相连(图 3,4)。CT 提示:主动脉瓣置换术后心脏多发占位,考虑恶性可能性大。遂行手术治疗,术中所见:心包广泛粘连,心包腔有中量血性积液,心脏肿瘤位于左房、左房下后壁及冠状静脉窦、右房腔,左房内肿物直径约 5 cm×6 cm(与左房下后壁肿物相连,基底部约 2 cm),肿瘤占据二尖瓣口,二尖瓣瓣环及瓣叶未受侵犯,右房内约 3 cm×3 cm(与冠状静脉窦内肿物相连),肿瘤质地较硬,外观部分呈菜花样,左房下后壁及冠状静脉窦内均被肿瘤组织浸润,三尖瓣未受侵犯。术后病理诊断:胚胎型横纹肌肉瘤。

讨论:横纹肌肉瘤占原发心脏恶性肿瘤的第二位,约为

(下转第 196 页)