

# Ultrasonic manifestations of bladder leiomyoma 膀胱平滑肌瘤的超声表现

张宇 吴雪晶 叶琴 薛恩生

[中图法分类号]R445.1

[文献标识码]B

膀胱平滑肌瘤是一种发病率极低的膀胱良性肿瘤,来源于间叶组织。本组收集了经手术病理证实的膀胱平滑肌瘤 16 例,分析其声图像特征,以期提高超声医师对该病的认识,为临床诊断提供更多的信息。

者取仰卧位,必要时可左、右侧位;经阴道检查时患者排空尿液,取截石位;经直肠检查时患者左侧卧位。多切面常规检查膀胱壁及腔内外情况,记录病灶的数目、部位、大小、基底、边界、形态、内部回声特征及血流情况等。

## 资料与方法

## 结 果

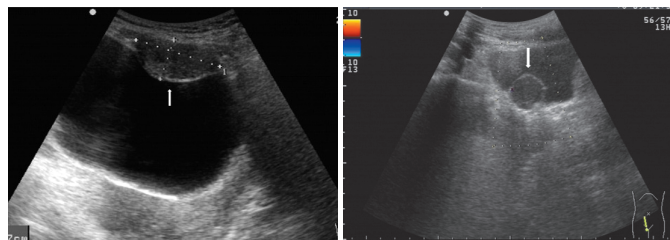
### 一、临床资料

选取 2003 年 1 月至 2018 年 1 月我院经手术病理证实的膀胱平滑肌瘤患者 16 例,其中男 9 例,女 7 例,年龄 29~77 岁。除 3 例因尿频、排尿不畅进行检查时发现外,余 13 例均无明显临床症状。所有患者术前均行经腹部膀胱超声检查,其中 2 例女性患者另行经阴道超声检查,1 例男性患者另行经直肠超声检查。

本组 16 例均为单发病灶,位于膀胱三角区或膀胱右侧壁者各 4 例,位于膀胱前壁或膀胱后壁者各 3 例,位于膀胱左侧壁者 2 例。病灶最大径约 1.5~6.4 cm,最小径约 0.8~4.4 cm。病灶呈圆形 11 例,椭圆形 4 例,分叶状 1 例。声像图特征:病灶生长于膀胱壁,宽基底,内部呈均匀的低回声,边界清晰,边缘光滑,呈膨胀性生长,突向膀胱腔内,表面覆盖强回声的膀胱黏膜,其余膀胱壁光滑(图 1);CDFI: 11 例均未探及明显血流信号(图 2),5 例于病灶基底部探及少量血流信号,其中 2 例经阴道超声、1 例经直肠超声检查均可于病灶内部及基底部探及少量血流信号(图 3)。超声诊断:考虑膀胱良性肿瘤 4 例,膀胱癌 5 例,余 7 例仅提示膀胱占位性病变性待定。

### 二、仪器与方法

使用 Aloka SSD 5500 或 α 5 彩色多普勒超声诊断仪,经腹部探头,频率 3.5~5.5 MHz;端扫式经阴道或经直肠两用腔内探头,频率 3.5~7.5 MHz。经腹部检查前充分充盈膀胱,检查时患



前壁椭圆形低回声结节(箭头示),膀胱右侧壁圆形低回声结节(箭头示);彩色多普勒未见血流信号

图 1 膀胱平滑肌瘤患者经腹二维超声图像

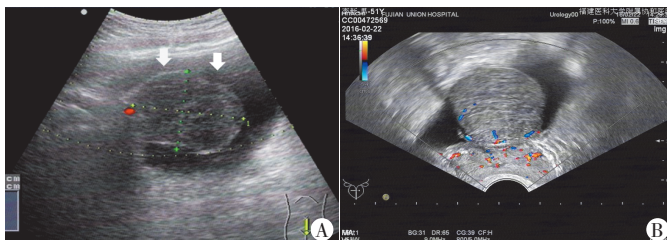


图 2 膀胱平滑肌瘤患者经腹 CDFI 图

图 3 同一膀胱平滑肌瘤患者经腹及经直肠彩色血流对比图

## 讨 论

膀胱平滑肌瘤为膀胱间质性肿瘤,极少发生恶变,发病率约占所有膀胱肿瘤的 0.43%<sup>[1]</sup>。膀胱平滑肌瘤多为单发病灶,根据其于膀胱肌层的关系,分为黏膜下型、肌壁间型及浆膜下型,临床症状与其发生的部位、大小及生长方向相关<sup>[2]</sup>。本组 16 例均为黏膜下型单发病灶,13 例生长部位在膀胱前壁、后壁及侧壁,患者均无症状,3 例生长部位在膀胱三角区且病灶较大

(直径>4 cm),患者主诉有排尿不适等症状。通过对 16 例膀胱平滑肌瘤经腹部超声图像特征进行分析,发现以下共性表现:①来源均起自膀胱肌层,单发,呈边界清晰的圆形、椭圆形或分叶状,基底宽,突向腔内生长,内部回声为均匀的低回声;②表面覆盖光滑完整的黏膜层,呈带状强回声,与周边膀胱壁界限清晰,膀胱壁回声连续,无侵蚀表现;③与膀胱壁周围脂肪间隙清晰,与前列腺、子宫无粘连;④CDFI 显示多无明显血流信号(11/16),少数(5/16)基底部可探及少量点状

作者单位:350001 福州市,福建医科大学附属协和医院超声科(张宇、叶琴、薛恩生),病理科(吴雪晶)  
通讯作者:薛恩生,Email:xuees01@163.com

血流信号。膀胱平滑肌瘤发病率低,对其的影像学特征认识不足,且经腹部超声检查探头分辨率不高,对显示病灶细节有一定的局限性,该病常被误诊或漏诊。本组3例膀胱平滑肌瘤患者曾加行经阴道或经直肠腔内超声,术前提供给临床较明确的超声诊断建议。腔内超声探头分辨率高且与病灶距离近,故腔内超声对膀胱颈部及三角区病灶的显示较经腹超声更有优势,可以更清晰地观察黏膜的完整性、分辨占位与相邻膀胱壁的关系,提高血流显示率<sup>[3]</sup>。因此,当经腹超声检查不明确时,加行腔内超声对提高该病诊断准确率有一定的帮助。

综上所述,膀胱平滑肌瘤超声特征性表现为自膀胱肌层的均质低回声结节伴表面覆盖强回声黏膜线。检查者应加强对

膀胱平滑肌瘤的认识,经腹超声有疑似表现时,可考虑加行经阴道或经直肠超声,以提高诊断准确率。

#### 参考文献

- [1] Khater N, Sakr G. Bladder leiomyoma: presentation, evaluation and treatment[J]. Arab J Urol, 2013, 11(1):54-61.
- [2] Caliskan S, Sungur M. Bladder leiomyoma[J]. J Coll Physicians Surg Park, 2017, 27(3):189-190.
- [3] Fernández Fernández A, Mayayo Dehesa T. Leiomyoma of the urinary bladder floor: diagnosis by transvaginal ultrasound[J]. Urol Int 1992, 48(1):99-101.

(收稿日期:2018-11-07)

### · 临床报道 ·

## Diagnostic value of cephalic deviation via cross section of mandibular arch in ultrasonic screening of cleft lip and palate in 11~13<sup>+6</sup> weeks of gestation 经下颌骨弓横切面头侧偏移法在孕11~13<sup>+6</sup>周 胎儿唇腭裂超声筛查中的诊断价值

陈 醇 颜 芳 董旭东 李秀玲 侯晴沙 刘焕玲

[中图分类号]R445.1;R714.53

[文献标识码]B

唇腭裂是常见的颜面部畸形,随着国家“全面二胎”政策的实施及近年辅助生殖技术的进步,高龄孕妇的比例大幅上升,胎儿唇腭裂的发生率也逐年增加<sup>[1]</sup>。本组应用下颌骨弓横切面头侧偏移法依次获取胎儿上牙槽突横切面、上唇斜冠状切面、鼻后三角切面,旨在探讨下颌骨弓横切面头侧偏移法在早孕期超声筛查胎儿唇腭裂中的诊断价值。

#### 资料与方法

##### 一、临床资料

选取2014年6月至2018年6月在我院产科行颈项透明层(NT)检查的5857例孕妇,其中双胞胎232例,共6089例胎儿,孕妇年龄21~45岁,平均(29.4±3.5)岁,孕11~13<sup>+6</sup>周,平均孕12<sup>+5</sup>周。其中孕11~11<sup>+6</sup>周1124例,12~12<sup>+6</sup>周2932例,13~13<sup>+6</sup>周2033例。胎儿头臀长4.5~8.4 cm,平均(6.3±1.2)cm。本研究经我院医学伦理委员会批准,所有孕妇及其家属均知情同意。

##### 二、仪器与方法

1. 超声检查:使用GE Voluson E 10、GE Voluson E 8及Aloka F 75彩色多普勒超声诊断仪,二维腹部凸振探头,频率3.5~5.0 MHz。应用早孕期NT检查条件,由获得英国胎儿医学基

金会颁发NT筛查资格认证的两位高年资医师完成检查,所有异常病例均由两人共同检查后诊断,采集图像留存。孕妇取仰卧位,常规对胎儿进行全身检查测量。于胎儿正中矢状NT标准切面测量NT后,顺时针或逆时针旋转探头90°获取胎儿下颌骨弓横切面,放大图像以观察对象清晰为标准,显示下牙槽突为向上连续完整的弓型强回声;由此平面向胎儿头侧平行移动即可获得上牙槽突横切面,显示上牙槽突为向上连续完整的弓型强回声,弓形角度较下牙槽突大,其上方平行强回声线为上唇皮肤线,在此切面稍向胎儿头侧偏斜探头即可获得上唇斜冠状切面,由下往上依次显示上牙槽突、上唇皮肤线、短条强回声鼻尖皮肤线;由此平面探头再向胎儿头侧移动偏斜即可获得鼻后三角切面,显示三角形的两条腰边为左右上颌骨额突强回声线、底边为硬腭强回声线。观察以上切面上、下牙槽突,上唇,硬腭各强回声线连续是否完整。对于过度前屈子宫囟孕时适当憋尿纠正子宫位置,无法获得标准切面者休息20~30 min重复检查,检查3次均未成功视为检查失败。每次检查时间控制在20 min内。下唇及下牙槽突裂罕见<sup>[2]</sup>,故下牙槽突通常显示为正常切面,对疑似上牙槽突裂病例可与之作为参考,反复对照作出正确诊断,下颌骨弓横切、上牙槽突横切面、上唇斜冠状切面、鼻后三角切面4个

基金项目:云南省科技厅-昆明医科大学应用基础研究联合专项资金项目(2017FE468-120);云南省医疗卫生单位内设研究机构科研项目(2016NS200)

作者单位:650032 昆明市,云南省第一人民医院 昆明理工大学附属医院产科

通讯作者:刘焕玲,Email:kmlhl@qq.com