参考文献

[1] Stringer MD,Alizai NK.Mesenchymal hamartoma of liver:a systematic review[J].Pediatric Surg,2005,40(11):1681-1690.

[2] Liao W,Zhang BH,Zhang W,et al.A 4 and a half years old boy with mesenchymal hamartoma in the left lateral lobe of the liver[J].Medicine(Baltimore),2017,96(31):e7281.

[3] Klaassen Z, Paragi PR, Chamberlain RS. Adult mesenchymal hamartoma of the hiver: case report and literature review [J]. Gastroenterol,2010,4(1):84-92.

[4] Chang HJ,Jin SY,Park C.Mesenchymal hamartomas of the liver:comparison of clinicopathologic features between cystic and solid forms[J].J Korean Med Sci,2006,21(1):63-68.

[5] Sen D,Gulati YS,Majumder A,et al.Hepatic cystic mesenchymal hamartoma[J].Med J Armed Forces India,2015,71(Suppl 2):574-577.

[6] Anil G,Fortier M,Low Y.Cystic hepatic mesenchymal hamartoma:the role of radiology in diagnosis and perioperative management[J].Br J Radiol,2011,84(1):91-94.

[7] Kim SH, Kim WS, Cheon J. Radiological spectrum of hepatic mesenchymal hamartoma in children[J].Korean J Radiol,2007,8(6):498-505.

[8] 王红,张欢,邱婷婷,等.肝婴儿型血管内皮瘤的临床与超声特征分析[J].四川大学学报(医学版),2018,49(1):148-150.

[9] 马怡晖,黄培,高汉青,等.小儿肝脏未分化(胚胎性)肉瘤临床病理学观察[J].中华病理学杂志,2018,47(6):461-462.

[10] Gabor F, Franchi-Abella S, Merli L, et al. Imaging features of undifferentiated embryonal sarcoma of the liver: a series of 15 children[J].Pediatr Radiol,2016,46(12):1694-1704.

(收稿日期:2019-11-14)

·病例报道·

Ultrasonic diagnosis of orbital rhabdomyosarcoma in child with recurrence: a case report

超声诊断儿童眼眶横纹肌肉瘤并复发1例

武 标 武林松

[中图法分类号]R445.1 [文献标识码]B

患儿女,6岁,发现右眼肿物半个月,表面略呈青紫色,无明显疼痛。体格检查:右眼眼球向外前方突出,结膜无充血;右眼外眦处见一0.5 cm瘢痕,前房深浅正常,房水清,双眼瞳孔等大等圆,对光反射敏感;晶状体及玻璃体透明。眼底:右眼视盘边界清晰,色正,黄斑中心凹反光,未见视网膜出血、水肿及渗出。左眼未见明显异常。术前超声检查:右眼眶近鼻侧探及一大小约3.0 cm×1.5 cm的团块状实性低回声,边界尚清,形态欠规则,回声不均匀,右眼球受压向外移位,双眼球内未见明显异常回声;CDFI于团块内探及丰富血流信号(图1);脉冲多普勒可探及低速高阻动脉频谱,峰值流速30 cm/s,阻力指数0.8。超声提示:右眼眶近鼻侧实性肿块,考虑泪腺多形性腺瘤(恶变)可能性大。眼眶MRI平扫+增强检查:右眼内上象限锥肌内外间隙占位,考虑神经源性肿瘤可能。术中见:肿瘤质脆,无明显包膜,大小约1.5 cm×1.5 cm×1.5 cm,边界清晰,切面灰白色,呈鱼肉状。病理检查:右眼恶性肿瘤,符合横纹肌肉瘤。免疫组化:MyoD1(弱+),Myogenin(弱+),SMA(-),Vimentin(+),Desmin(+),CD34(-),CD99(+),P53(++),Ki-67 85%,S-100(-),CD56(+),Syn(-),NSE(-);考虑胚胎性横纹肌肉瘤。

右眼眶肿物切除术后6个月超声复查:局部未见明显异常肿块回声(图2);CDFI:未探及明显异常血流信号。超声提示:右眼眶肿物切除术后局部未见明显占位。1个月后超声再次复查:右眼眶内侧(原肿块位置)探及一大小约1.6 cm×1.0 cm团块状实性低回声,边界欠清,形态欠规则,外侧见一大小约0.6 cm×0.5 cm实性低回声结节,边界清晰,回声均匀;CDFI于肿块内探及较丰富血流信号,其外侧结节内部及周边均见点条状血流信号(图3)。超声提示:①右眼眶内侧实性团块,结合病史考虑肿瘤复发可能;②肿块外侧实性结节,考虑转移性淋巴结。

讨论:横纹肌肉瘤是起源于横纹肌母细胞或向横纹肌细胞分化的间叶性肿瘤,好发于儿童和青少年。根据其形态可分为胚胎性、腺泡状、多形性及梭形硬化性4个亚型[1],以头颈部多发,其次为躯干、四肢等部位。眼眶横纹肌肉瘤(orbital rhabdomyosarcoma,ORMS)多为单侧发病,以迅速进展的眼球突出和移位为主要特点,后期可出现严重的球结膜和眼睑水肿,眼球多不受侵犯。ORMS恶性度高,易发生复发转移,本例患儿术后7个月复发,与此特征相符。ORMS超声表现为类圆形或不规则形,实性不均质中、低回声,血流信号较丰富,呈低速高阻动脉频谱;本例超声表现与上述特征相符。ORMS确诊需依靠免疫组

(下转第541页)

作者单位:236000 安徽省阜阳市人民医院超声医学科

的异常和涡流的出现，可为间接诊断颅内段椎动脉管腔狭窄阻塞情况提供参考[10]。

本研究ROC曲线分析显示，PSV、EDV、RI、Q联合应用对椎动脉颅内段狭窄病变诊断的AUC为0.893（95%*CI*: 0.821~0.965），敏感性（92.8%）和特异性（96.7%）均较单一指标应用有较大提升，差异均有统计学意义（均$P<0.05$）。研究[11]显示，PSV和EDV均易受血液黏滞性的影响，且血管长期处于狭窄或闭塞状态，导致脑血管自动调节功能受损，此时脑血流量会随血压变化而变化，椎动脉PSV、EDV、Q会随血压升高而升高，以配合供血区和侧支血流的灌注。因此，PSV、EDV、RI及Q联合诊断椎动脉颅内段狭窄病变的价值更高。临床上可应用颈部彩色多普勒超声检查监测椎动脉颅外段血流动力学情况，初步筛查患者颅内段狭窄病变情况及严重程度，为是否进一步行临床干预提供依据。

综上所述，缺血性脑卒中患者椎动脉颅外段血流动力学参数与颅内段狭窄性病变均有一定相关，PSV、EDV、RI、Q联合诊断颅内段狭窄性病变具有较高的敏感性和特异性，能够准确判断颅内段狭窄性病变，为临床提供可靠依据。

参考文献

[1] Feng H, Xie Y, Mei B, et al. Endovascular vs. medical therapy in symptomatic vertebral artery stenosis: a Meta-analysis[J]. J Neurol, 2017, 264(5): 829-838.

[2] Rozeman AD, Hund H, Westein M, et al. Duplex ultrasonography for the detection of vertebral artery stenosis: a comparison with CT angiography[J]. Brain Behav, 2017, 7(8): 750.

[3] Okamura M, Takekawa H, Okabe R, et al. Vertebral artery Doppler waveform patterns for exclusive diagnosis of basilar artery stenosis and occlusion[J]. J Med Ultrason (2001), 2016, 43(1): 83-89.

[4] 李焰生. 中国后循环缺血的专家共识[J]. 中华内科杂志, 2006, 45(9): 786-787.

[5] 华扬，惠品晶，邢瑛琦. 中国脑卒中血管超声检查指导规范[J]. 中华医学超声杂志（电子版），2015，12(8)：599-610.

[6] Samuels OB, Joseph GJ, Lynn MJ, et al. A standardized method for measuring intracranial arterial stenosis[J]. Am J Neuroradiol, 2000, 21(4): 643-646.

[7] Jia R, Xu X, Liu X, et al. Value of 3D pseudo-continuous arterial spin labeling magnetic resonance perfusion imaging in evaluating posterior circulation ischemia in the elderly[J]. Zhongguo Yi Xue Ke Xue Yuan Xue Bao, 2017, 39(2): 272-279.

[8] 赵雅培，王利花，田晖，等. 急性缺血性脑血管综合征患者颈椎动脉彩色多普勒超声分析[J]. 河北医药，2010，32(7)：787-789.

[9] Chen SP, Hu YP. Waveform patterns and peak reversed velocity in vertebral arteries predict severe subclavian artery stenosis and occlusion[J]. Ultrasound Med Biol, 2015, 41(5): 1328-1333.

[10] 原雪军，张全斌，崔艳华，等. 椎动脉近段血流动力学参数与远段狭窄程度之间的相关性研究[J]. 实用医学影像杂志，2019，20(4)：344-347.

[11] Rafailidis V, Charitanti A, Tegos T, et al. Contrast-enhanced ultrasound of the carotid system: a review of the current literature[J]. J Ultrasound, 2017, 20(2): 97-109.

（收稿日期：2020-01-06）

（上接第537页）

化和病理学检查，至少有一种横纹肌分化标志物（Myogenin或MyoD1）呈阳性或弱阳性[2]，本例患儿标志物MyoD1和Myogenin均呈弱阳性。该病应与海绵状血管瘤、淋巴瘤等鉴别诊断，临床多采取手术、放化疗等综合治疗方法，预后欠佳。

参考文献

[1] Walterhouse D, Watson A. Optimal management strategies for rhabdomyosarcoma in children[J]. Paediatr Drugs, 2007, 9(6): 391-400.

[2] Morotti RA, Nicol KK, Parham DM, et al. An immunohistochemical algorithm to facilitate diagnosis and subtyping of rhabdomyosarcoma: the Children's Oncology Group Experience[J]. Am J Surg Pathol, 2006, 30(8): 962-968.

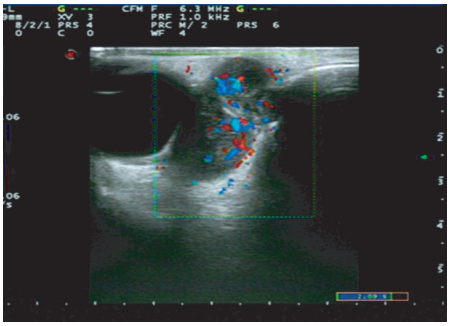

图1　术前CDFI示右眼球内侧肿块内可探及丰富血流信号

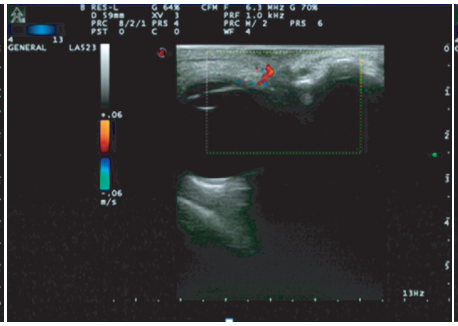

图2　术后6个月超声检查示局部未见明显肿块回声

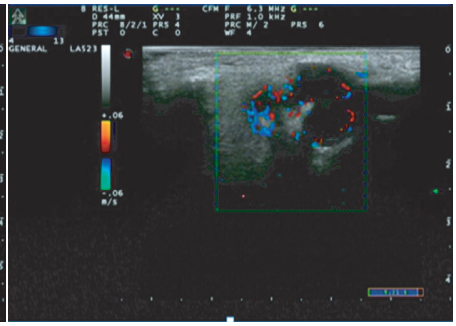

图3　术后7个月超声检查示原肿块位置见实性团块，形态欠规则；CDFI于肿块内探及较丰富血流信号，周边见低回声结节

（收稿日期：2019-07-20）