·病例报道·

Ultrasonic manifestations and follow-up of Takayasu arteritis with secondary thrombocythemia: a case report

大动脉炎合并继发性血小板增多症超声表现及随访1例

车昕怡 黎志国

[中图法分类号]R445.1 [文献标识码]B

患者女,31岁,因“3 d前发作性右手麻木、左侧口角歪斜”入院。体格检查:双侧颈动脉、锁骨下动脉听诊区可闻及血管杂音,右上肢血压140~160 mm Hg(1 mm Hg=0.133 kPa)/50~80 mm Hg,左上肢血压110~130 mm Hg/60~80 mm Hg,双侧桡动脉波动减低,双足背动脉波动正常。实验室检查:血小板计数602×10^9/L,血小板压积0.53%、分布宽度8.7%;血红蛋白87 g/L;血沉107 mm/h,类风湿因子85.4 U/ml,抗链o和C反应蛋白正常。超声检查:双侧颈动脉、锁骨下动脉血管壁呈向心性弥漫增厚,管壁内膜轮廓较为整齐,以左颈动脉为著,最大厚度可达0.33 cm,左颈总动脉、颈内动脉、颈外动脉管腔不规则变窄,腔内不清晰,可见团状低回声,CDFI仅探及窄束低速血流间歇通过(图1);右颈总动脉管腔变窄,最窄处直径狭窄率约75%,呈湍流频谱,收缩期峰值流速406 cm/s(图2);锁骨下动脉血管壁增厚;椎动脉管腔结构清晰,管壁不厚,管腔内血流信号充盈良好;升主动脉呈瘤样扩张,直径46 mm,管壁厚度正常,管腔清晰,血流充盈好;腹主动脉、下肢动脉未见明显异常;脾不大。超声提示:大动脉炎(头臂型):左颈总动脉、颈内动脉、颈外动脉不完全闭塞(血栓形成),右颈总动脉重度狭窄。骨髓穿刺结果显示:巨核细胞86个,增生旺盛,成熟加速,确诊为血小板增多症,考虑为继发性。血小板不断增高至756×10^9/L。经10 d甲强龙治疗,辅以阿司匹林抗血小板聚集及贫血相关治疗后,血沉降至正常。出院3个月后复查,血小板计数394×10^9/L,类风湿因子40.0 U/ml;超声显示:左颈总动脉由不完全闭塞转为重度狭窄(图3);增强MRI显示:左侧颞叶及顶叶急性脑梗死;MRA显示左侧颈内动脉颅内段狭窄或闭塞。增强CT显示:左侧颈总动脉及颈内动脉全段软斑块形成并管腔狭窄,左侧颈内动脉颈段局部闭塞,右侧颈总动脉近端局部狭窄。

讨论:大动脉炎是一种慢性非特异性血管炎症,多见于主动脉或其主要分支处,病因不明,可能与细菌和病毒感染引起的免疫损伤有关[1]。根据受累血管不同,可分为头臂型、胸腹主动脉型、肾动脉型、肺动脉型及混合型,其中以头臂型最常见[2],本例即为头臂型。继发性血小板增多症可由多种感染,以及炎症、贫血、肿瘤、手术、药物等引起,通过血小板计数、骨髓象等确诊。本例患者年轻且无高脂血症、高血压病史,以脑梗死为首发症状,实属罕见。超声检查可动态监测血管内膜厚度、管腔狭窄程度、血流速度,有助于该疾病的确诊,患者动脉典型的超声表现为“葱皮样”改变,管腔狭窄甚至闭塞。本例患者初诊时颈动脉超声表现非常符合大动脉炎的特征表现,双侧颈动脉管壁向心性弥漫增厚(以左侧为著),超声诊断与CTA及临床表现一致,出院3个月后超声复查显示左颈动脉已由闭塞转为狭窄,为后期监测病情起到了很好的提示作用。

参考文献

[1] 张春燕,李文胜.多发性大动脉炎颈动脉病变的超声诊断价值探讨[J].影像研究与临床应用,2019,3(9):103-104.

[2] 韩亮,张文君.超声诊断多发性大动脉炎头臂动脉型非活动期1例[J].临床超声医学杂志,2019,21(3):165.

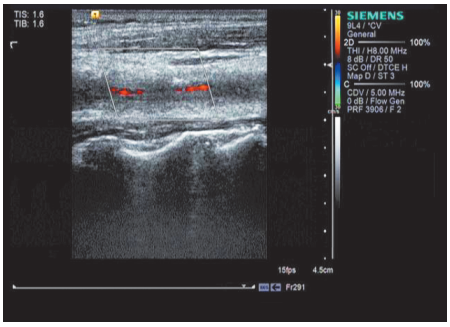

图1 大动脉炎引起左颈总动脉不完全闭塞,仅见窄束血流间断通过

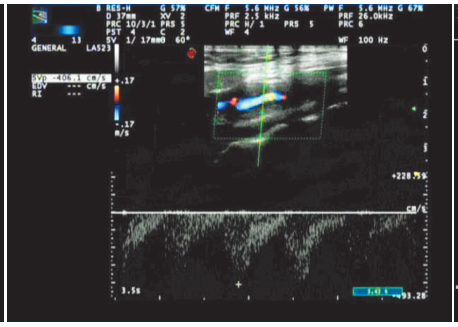

图2 大动脉炎引起右颈总动脉狭窄,狭窄处峰值流速406 cm/s

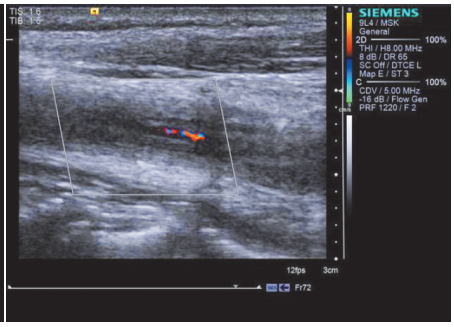

图3 3个月后复查左颈总动脉由不完全闭塞转为重度狭窄,可见窄束血流通过

(收稿日期:2019-10-03)

作者单位:116011 辽宁省大连市,锦州医科大学大连研究生培养基地 中国人民解放军联勤保障部队第九六七医院超声诊断科
通讯作者:黎志国,Email:guoguo20080601@163.com