

# 超声对肩袖部分撕裂的诊断价值

龚志球 蒲大容 骆杰 姜岚 张奕 马超豪 张勇

**摘要 目的** 探讨超声在肩袖部分撕裂诊断中的价值,分析不同超声征象对肩袖部分撕裂的意义。**方法** 选取我院行肩关节镜手术患者 81 例,术前均同时行超声和 MRI 检查,以关节镜检查结果为金标准,比较超声与 MRI 对肩袖部分撕裂的诊断效能;分析不同超声征象与肩袖部分撕裂的相关性;Logistic 回归分析肩袖部分撕裂的影响因素。**结果** 超声与 MRI 对肩袖部分撕裂和冈上肌肌腱部分撕裂的诊断效能比较差异均无统计学意义。肌腱内低或无回声、肌腱厚度局限性变薄和肱二头肌长头腱鞘积液 3 个征象均与肩袖部分撕裂相关 ( $\Phi=0.353、0.339、0.217, P=0.001、0.002、0.045$ )。Logistic 回归分析三者均为预测肩袖部分撕裂的影响因素 ( $OR=8.463、7.658、5.316, P=0.007、0.012、0.047$ )。**结论** 超声对肩袖部分撕裂有较高的诊断价值,且诊断时应全面结合肌腱内和肌腱外征象。

**关键词** 超声检查;肩袖部分撕裂;诊断

[中图分类号]R445.1;R816.8

[文献标识码]A

## Diagnostic value of ultrasound in partial rotator cuff tears

GONG Zhiyan, PU Darong, LUO Jie, JIANG Lan, ZHANG Yi, MA Chao hao, ZHANG Yong

Department of Ultrasound, the First Affiliated Hospital of Chongqing Medical University, Chongqing 400016, China

**ABSTRACT Objective** To investigate the value of ultrasound in the diagnosis of partial rotator cuff tears (PRCTs), and to analyze the significance of different ultrasonic signs on PRCTs. **Methods** Eighty-one patients who underwent ultrasound and MRI before arthroscopy were enrolled. The arthroscopic results were used as the gold standard to compare the diagnostic efficacy of ultrasound and MRI for PRCTs. Correlation between different ultrasonic signs and PRCTs were analyzed, and the Logistic regression was performed to evaluate the risk factors for PRCTs. **Results** There was no statistically significant difference between ultrasound and MRI in the diagnosis of PRCTs and supraspinatus tendon tear. Hypoechoic or anechoic focus in the tendon, localized thinning of tendon thickness and fluid in the biceps tendon sheath were correlated with PRCTs ( $\Phi=0.353, 0.339, 0.217, P=0.001, 0.002, 0.045$ ). Logistic regression analysis showed that all these three factors can predict PRCTs ( $OR=8.463, 7.658, 5.316, P=0.007, 0.012, 0.047$ ). **Conclusion** Ultrasound has high diagnostic value in PRCTs. The signs in and out of the tendon should be both considered at diagnosis.

**KEY WORDS** Ultrasonography; Partial rotator cuff tear; Diagnosis

肩袖撕裂是肩部常见疾病,也是肩痛的主要病因之一,70%的肩痛与肩袖病变相关<sup>[1]</sup>,肩袖撕裂可分为全层撕裂和部分撕裂,部分撕裂更为常见且很难自愈<sup>[2]</sup>,如缺少有效干预,大多肩袖部分撕裂的范围均会随病程进展<sup>[3]</sup>,因此准确诊断肩袖部分撕裂有着重要临床价值。目前超声已广泛应用于肩部疾病的诊断,其对于肩袖全层撕裂的诊断效能已得到了普遍认可<sup>[4]</sup>,但超声对肩袖部分撕裂的诊断能力尚存有争议。随着设备的发展和超声医师技术水平的提升,以及更高分辨率探头的出现,超声对肩袖部分撕裂的诊断能力也不断提高。本研究以

关节镜检查为金标准,并结合 MRI 检查,探讨超声对肩袖部分撕裂的诊断价值。

### 资料与方法

#### 一、临床资料

选取 2018 年 1 月至 2020 年 1 月在我院行肩关节镜手术患者 81 例,共 81 个肩关节,85 条肩袖肌腱,其中男 28 例,女 53 例,年龄 28~80 岁,平均(57.6±10.9)岁;病程 5 d~7 年。术前均同时行超声和 MRI 检查,临床表现为不同程度的肩关节疼痛及活动

基金项目:重庆市卫生适宜技术推广项目(2021jstg011)

作者单位:400016 重庆市,重庆医科大学附属第一医院超声科

通讯作者:张勇,Email:36992529@qq.com

受限。排除既往有肩关节手术史、肩袖完全撕裂及伴有肩关节脱位、肱骨近端骨折等。本研究经我院医学伦理委员会批准,所有患者均签署知情同意书。

## 二、仪器与方法

1. 超声检查:使用日立 HI Vision Preirus、Ascendus 彩色多普勒超声诊断仪, L74M 或 L75 线阵探头, 频率 5~13 MHz 或 5~18 MHz。根据欧洲肌骨放射学会制定的肌骨超声技术指南<sup>[1]</sup>检查肩关节, 依次对肱二头肌长头腱、肩胛下肌肌腱、冈上肌肌腱、冈下肌肌腱、小圆肌肌腱的纵、横断面进行扫查, 扫查时注意动态分析, 必要时双侧对比, 同时观察并记录肩袖结构的完整性、各肌腱形态、厚度、腱体回声改变及肱二头肌长头腱腱鞘、肩峰下-三角肌下滑囊、关节腔有无积液, 以及肱骨头表面有无相应骨质改变。以上检查均由同一具有 5 年以上肌骨超声工作经验的医师完成。肩袖部分撕裂的诊断标准<sup>[5]</sup>: ①肌腱内出现局限性异常低回声或无回声, 静止和动态情况下其范围均未贯穿肌腱全程; ②肌腱局部变薄, 变薄处肌腱正常纤维结构未完全消失。其中, 肌腱肿胀定义为肌腱弥漫性增厚, 与健侧对比增厚 >20%; 肌腱局限性变薄定义肌腱表面部分塌陷, 与邻近正常肌腱相比厚度变薄 20%~50%, 且变薄处未出现低回声或无回声; 积液定义为相应部位无回声深度 >2 mm; 骨质改变定义为肌腱附着处及周围骨质粗糙或缺损。

2. MRI 检查: 使用 GE Signa HDxt 3.0 T MRI 系统, 采用仰卧上肢取中立位, 行横断面脂肪抑制双回波加权扫描、斜冠状面

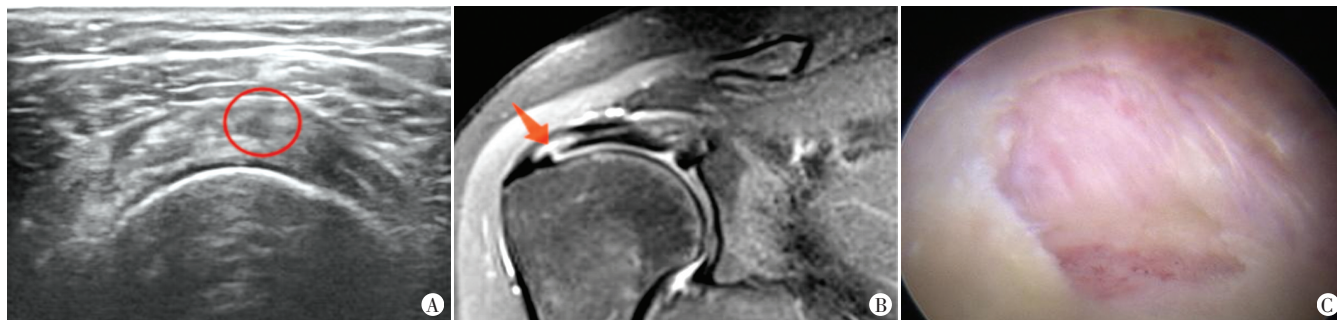自旋回波 T<sub>1</sub> 加权扫描、斜冠状面脂肪抑制和非脂肪抑制 T<sub>2</sub> 加权扫描及斜矢状面双回波加权扫描。所有方位扫描层厚均为 3 mm, 间隔 0.3 mm, 视野 16 cm×16 cm。扫描定位时, 斜冠状面与冈上肌肌腱长轴平行, 斜矢状面则与冈上肌肌腱长轴垂直。肩袖部分撕裂的诊断标准<sup>[6]</sup>: 肩袖肌腱内出现未贯穿全层的异常高信号。

## 三、统计学处理

应用 SPSS 24.0 统计软件, 计数资料以频数或率表示, 组间比较行配对  $\chi^2$  检验或 Fisher 精确检验。使用  $\chi^2$  检验分析不同超声征象与关节镜下部分撕裂相关性并计算  $\Phi$  系数; Logistic 回归分析肩袖部分撕裂的影响因素。P<0.05 为差异有统计学意义。

## 结 果

81 例患者中, 关节镜检查发现 70 个肩关节肩袖部分撕裂, 11 个肩关节肩袖无撕裂; 按肌腱计算, 部分撕裂肌腱共 74 条, 其中冈上肌肌腱 51 条, 肩胛下肌肌腱 21 条, 冈下肌肌腱 2 条。超声检查显示, 64 个肩关节肩袖部分撕裂, 17 个肩关节肩袖无撕裂; 按肌腱计算, 部分撕裂肌腱共 66 条, 其中冈上肌肌腱 49 条, 肩胛下肌肌腱 16 条, 冈下肌肌腱 1 条。MRI 检查显示, 65 个肩关节肩袖部分撕裂, 16 个肩关节肩袖无撕裂; 按肌腱计算, 部分撕裂肌腱共 66 条, 其中冈上肌肌腱 47 条, 肩胛下肌肌腱 17 条, 冈下肌肌腱 2 条。见图 1。



A: 超声显示冈上肌肌腱内低回声; B: MRI 显示冈上肌肌腱内未贯穿全层的高信号(箭头示); C: 关节镜检查图

图 1 同一中年女性滑囊面部分撕裂患者超声、MRI 及关节镜检查图

### 一、超声与 MRI 诊断效能比较

以关节镜检查结果为金标准, 以肌腱为单位, 超声对肩袖部分撕裂的诊断敏感性为 83.8% (62/74), 特异性为 63.6% (7/11), 准确率为 81.2% (69/85); MRI 的诊断敏感性为 85.1% (63/74), 特异性为 72.7% (8/11), 准确率为 83.5% (71/85)。超声对冈上肌肌腱部分撕裂的诊断敏感性为 90.2% (46/51), 特异性为 66.7% (6/9), 准确率为 86.7% (52/60); MRI 的诊断敏感性为 88.2% (45/51), 特异性为 77.8% (7/9), 准确率为 86.7% (52/60)。超声与 MRI 对肩袖部分撕裂和冈上肌肌腱部分撕裂诊断效能比较差异均无统计学意义。

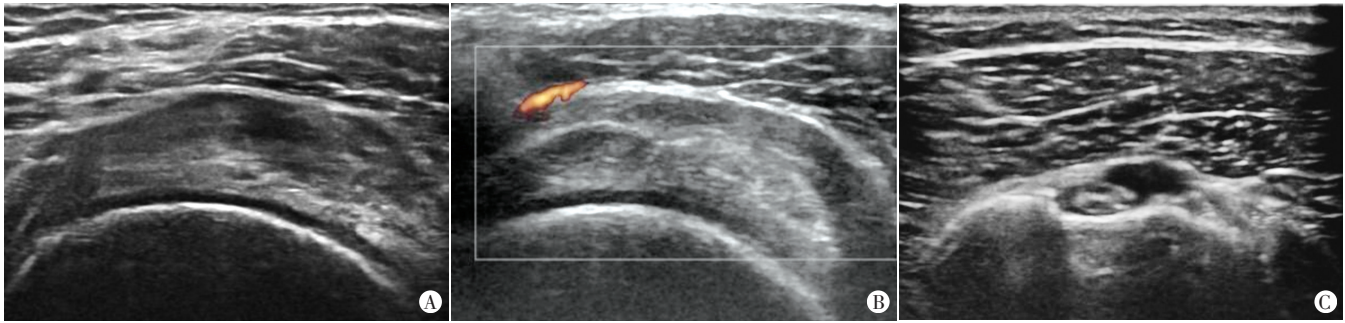
### 二、各超声征象与肩袖部分撕裂的相关性分析

肌腱内低或无回声、肌腱厚度局限性变薄和肱二头肌长头腱腱鞘积液 3 个超声征象与关节镜下肩袖部分撕裂相关, 其中

肌腱内低或无回声和肌腱局限性变薄改变为中等程度相关。见表 1 和图 2。

表 1 各超声征象与肩袖部分撕裂的相关性分析

超声征象	肩袖部分撕裂	
	$\Phi$ 系数	P 值
肌腱肿胀	0.056	0.608
肌腱内低或无回声	0.353	0.001
肌腱局限性变薄	0.339	0.002
骨质改变	0.034	0.754
关节腔积液	0.131	0.226
肱二头肌长头腱腱鞘积液	0.217	0.045
肩峰下三角肌下滑囊积液	0.065	0.551



A: 冈上肌肌腱内异常低回声; B: 冈上肌肌腱局限性变薄; C: 肱二头肌长头腱鞘积液

图2 肩袖部分撕裂患者超声征象

### 三、影响肩袖部分撕裂的 Logistic 回归分析

Logistic 回归分析显示,肌腱内出现低或无回声者发生肩袖部分撕裂风险是未出现者的 8.463 倍;肌腱局限性变薄者发生肩袖部分撕裂风险是未改变者的 7.658 倍;肱二头肌长头腱鞘积液者发生肩袖部分撕裂风险是无积液者的 5.316 倍。见表 2。

表 2 影响肩袖部分撕裂的 Logistic 回归分析

变量	回归系数	标准误	Wald $\chi^2$ 值	P 值	OR 值	95% 可信区间
腱内低或无回声	2.136	0.798	7.163	0.007	8.463	1.038-1.952
肌腱局限性变薄	2.036	0.814	6.259	0.012	7.658	1.032-1.738
肱二头肌长头腱鞘积液	1.671	0.843	3.930	0.047	5.316	1.033-1.901
常数项	-1.083	0.784	1.909	0.167	0.330	-

### 讨 论

肩袖部分撕裂患者的临床表现特征性较差,还包括部分无症状患者,仅凭症状和体征很难做出准确诊断,关节镜检查是目前公认的诊断肩袖部分撕裂的“金标准”,在无创检查中, MRI 和超声应用最多。MRI 软组织分辨率高,成像整体观好,易于临床理解,但其花费高、检查等待时间长,且不适用于体内有假体的患者;超声由于有较强的操作者依赖性,单切面探查范围受骨性结构影响,诊断肩袖疾病时图像整体观不佳,对肩袖部分撕裂的诊断效能低,分析可能与探头频率普遍偏低有关<sup>[7-8]</sup>。随着科技发展,更高频率探头的出现提高了超声对浅表组织的成像能力,研究<sup>[9-10]</sup>表明使用更高频率探头后超声对肩袖部分撕裂的诊断能力较以往有所提高。本研究结果显示,超声与 MRI 对肩袖肌腱部分撕裂的诊断敏感性分别为 83.8% 和 85.1%、准确率分别为 81.2% 和 83.5%,差异均无统计学意义,二者均能够达到令人满意的水平;而对于最易发生损伤的冈上肌肌腱,超声的敏感性和准确率分别为 90.2% 和 86.7%,能够达到更高的水平;但超声和 MRI 对肩袖部分撕裂的诊断特异性均较低,分别为 63.6% 和 72.7%。

相对于全层撕裂,肩袖部分撕裂的声像图表现更为多样,当撕裂较小且裂口不规则时,结合动态扫查也不易直接发现裂口,发生肌腱病等其他非肩袖撕裂疾病时,肩袖肌腱的厚度也可能改变。有研究<sup>[11]</sup>提示,部分间接征象可能会对肩袖部分撕裂有重要提示意义。本研究通过相关性分析发现肌腱内低或无回声、肌腱局限性变薄和肱二头肌长头腱鞘积液 3 个征象

与肩袖部分撕裂相关 ( $\Phi=0.353, 0.339, 0.217, P=0.001, 0.002, 0.045$ ); Logistic 回归分析显示,肌腱内出现低或无回声者肩袖部分撕裂风险是未出现者的 8.463 倍;肌腱局限性变薄者肩袖部分撕裂风险是未改变者的 7.658 倍;肱二头肌长头腱鞘积液者肩袖部分撕裂风险是无积液者的 5.316 倍。前两者为肌腱内征象,肱二头肌长头腱鞘积液则属于肌腱外间接征象,其对于肩袖部分撕裂的预测能力较直接征象低。肌腱内出现多发低回声可能为肌腱病改变,局限性低回声,特别是长轴与肌腱纤维方向不一致时,则往往提示部分撕裂;当撕裂范围很小时,超声图像可仅表现为腱内少量液性无回声,此时动态加压检查有助于细微撕裂的显示。肩袖变薄可能由于长期肩峰撞击、失神经支配等原因导致,该部分改变通常表现为弥漫性变薄,当肩袖出现部分撕裂时,变薄则往往表现为局限性,通常伴随肌腱轮廓弧度的改变,甚至局限性塌陷。生理状态下,肱二头肌长头腱内存在少量滑液,病理性肱二头肌长头腱鞘积液更易发生于关节面肩袖部分撕裂, Fukuda<sup>[12]</sup> 研究显示,关节面的部分撕裂发生率为滑囊面部分撕裂的 1.5 倍,而超声可准确诊断肱二头肌长头腱及其腱鞘自身的病变,因此当出现孤立的肱二头肌长头腱鞘积液时,应仔细扫查各肌腱,特别是肌腱关节面部分。

综上所述,超声对肩袖部分撕裂有较高的诊断价值。超声检查时应重点观察肌腱内有无异常低回声或无回声,肌腱是否有局限性变薄;如出现肱二头肌长头腱鞘积液,应仔细寻找有无关节面撕裂。本研究纳入样本时可能存在偏倚,也未评估剪切波弹性成像等新技术对肩袖部分撕裂诊断的意义;后续研究应该进一步增大样本量,优化研究设计,并纳入新的检查指标,更深入讨论各种因素对超声诊断肩袖部分撕裂的影响。

### 参考文献

- [1] Mitchell C, Adebajo A, Hay E, et al. Shoulder pain: diagnosis and management in primary care[J]. BMJ, 2005, 331(7525): 1124-1128.
- [2] Longo UG, Berton A, Khan WS, et al. Histopathology of rotator cuff tears[J]. Sports Med Arthrosc Rev, 2011, 19(3): 227-236.
- [3] Mall NA, Kim HM, Keener JD, et al. Symptomatic progression of asymptomatic rotator cuff tears: a prospective study of clinical and sonographic variables [J]. J Bone Joint Surg Am, 2010, 92(16): 2623-2633.



- [4] Lin A, Gasbarro G, Sakr M. Clinical applications of ultrasonography in the shoulder and elbow[J]. J Am Acad Orthop Surg, 2018, 26(9): 303-312.
- [5] 刘汀, 贾建文, 林发检, 等. 超声在肩关节疾病诊断中的应用价值[J]. 中华超声影像学杂志, 2008, 17(6): 521-525.
- [6] Singson RD, Hoang T, Dan S, et al. MR evaluation of rotator cuff pathology using T2-weighted fast spin-echo technique with and without fat suppression[J]. Am J Roentgenol, 1996, 166(5): 1061-1065.
- [7] 翟申浩, 闫明童, 汪健, 等. 肩袖部分撕裂的诊疗进展[J]. 青岛大学学报(医学版), 2019, 55(3): 362-366.
- [8] Fischer CA, Weber MA, Neubecker C, et al. Ultrasound vs. MRI in the assessment of rotator cuff structure prior to shoulder arthroplasty [J]. J Orthop, 2015, 12(1): 23-30.
- [9] 刘驰, 张耀南, 薛庆云. 超声及MRI检查诊断肩袖撕裂的临床研究[J]. 中华关节外科杂志(电子版), 2015, 8(3): 305-309.
- [10] 唐亚群, 曾春, 苏训同, 等. 超声诊断肩袖撕裂[J]. 中国医学影像技术, 2017, 33(12): 1864-1868.
- [11] Hanusch BC, Makaram N, Utrillas-Compained A, et al. Biceps sheath fluid on shoulder ultrasound as a predictor of rotator cuff tear: analysis of a consecutive cohort [J]. J Shoulder Elbow Surg, 2016, 25(10): 1661-1667.
- [12] Fukuda H. Partial-thickness rotator cuff tears: a modern view on Codman's classic [J]. J Shoulder Elbow Surg, 2000, 9(2): 163-168.

(收稿日期: 2020-03-13)

## · 病例报道 ·

## Percutaneous intramyocardial septal radiofrequency ablation for the treatment of hypertrophic cardiomyopathy with ventricular aneurysm under transthoracic echocardiography guidance: a case report

# 超声引导下经皮心肌内室间隔射频消融术治疗肥厚型心肌病合并室壁瘤 1 例

张瑞芳 王红鹄 徐敬 段会参 武丽娜 高维强 王亚超 朱效华 黄功成

[中图分类号]R445.1;R541

[文献标识码]B

患者女, 56岁, 8年前出现活动后胸闷、气短, 6年前夜间休息时突发胸闷、气短, 坐起后症状缓解, 20 d前胸闷、气短症状加重伴腹胀就诊。体格检查: 血压 124/75 mm Hg (1 mm Hg=0.133 kPa), 呼吸 19次/min, 脉搏 78次/min; 心浊音界扩大, 胸骨左缘第三四肋间可闻及收缩期杂音。实验室检查: B型钠尿肽前体 661 pg/ml。心电图示: 心律失常, 心房纤颤。纽约心功能分级(NYHA) III级。超声检查: 左室壁非对称性增厚, 室间隔基底段为著, 最厚达 20 mm, 增厚心肌回声增粗, 左室流出道流速增快, 峰值流速 4.5 m/s, 峰值压差 83 mm Hg (图1), 心尖部局部室壁变薄厚约 7 mm, 呈轻度矛盾运动, 范围约 38 mm×18 mm (图2), 左房增大前后径 50 mm; M型超声示二尖瓣收缩期前向运动(SAM征)阳性; 并见二尖瓣中等量反流(图3), 二尖瓣口舒张早期流速与舒张晚期流速比值(E/A)<1。超声提示: 非对称性梗阻性肥厚型心肌病(hypertrophic cardiomyopathy, HCM), 心尖部室壁瘤形成, 二尖瓣中度关闭不全, 左房增大, 左室舒张功能下降。冠状动脉CTA提示: 左、右冠状动脉主干起源及走行正常, 无明显狭窄。心脏MRI提示: 非对称性HCM, 心肌间质纤维化。后行经皮经胸超声心动图引导下心肌内室间隔射频消

融术治疗, 术中控制患者心率约 60次/min, 沿室壁瘤走行设计进针路径, 并随着瘤壁的弧度变化及时调整进针角度, 逐步进入前间隔基部肥厚心肌中央部位。术中使用 Philips X5-1 探头 X-plane 双平面功能引导针尖穿刺位置, 针尖距离主动脉根部约 8~10 mm。启动射频消融机, 消融功率 30~55 W。术中可实时显示针尖部开始气化, 逐步扩大气化范围, 治疗区回声明显增强。随后退针至前间隔中间段, 并调针至后间隔进行逐点消融至消融范围满意后拔针, 每个消融点累计消融时间均大于 8 min。消融术后 1 周患者一般情况有明显改善, 未出现并发症。左室流出道流速及峰值压差明显降低, 静息状态下峰值压差降至 37 mm Hg, 峰值流速降至 3.0 m/s (图4); 室间隔心肌厚度变薄, 其中前室间隔厚度从 20 mm 降至 18 mm; 后室间隔厚度从 19 mm 降至 17 mm; 二尖瓣反流明显减少, 反流面积从 6.6 cm<sup>2</sup> 降至 3.5 cm<sup>2</sup> (图5)。二尖瓣SAM征减轻。患者术后恢复良好, 心尖部室壁瘤术后大小无明显变化, 瘤壁连续性完整, 未因穿刺出现瘤壁破裂, 其内无附壁血栓形成。心肌声学造影检查示室间隔消融区局部呈造影剂充盈缺损(图6)。NYHA 分级从 III级下降至 II级。

基金项目: 中国博士后科学基金项目(2020M672285)

作者单位: 450052 郑州市, 郑州大学第一附属医院超声科(张瑞芳、王红鹄、段会参、武丽娜、高维强、王亚超), 心外三科(徐敬、朱效华、黄功成)