

# 实时三维超声心动图联合二维斑点追踪评估原发性高血压病患者左房功能

辛丽红 刘文军 张林忠

**摘要** **目的** 探讨实时三维超声心动图(RT-3DE)联合二维斑点追踪(2D-STI)在原发性高血压病(EH)患者左房功能评估中的应用价值。**方法** 86例EH患者根据左房内径指数分为左房无扩大组43例和左房扩大组43例,另选同期体检的70例健康人为正常对照组;使用RT-3DE检测各组左房最大容积(LAV<sub>max</sub>)、左房最小容积(LAV<sub>min</sub>)、左房每搏量(LASV)、整体射血分数(LAEF)、左房主动射血分数(LAAEF)、左房被动射血分数(LAPEF)及左房收缩前容积(LAV<sub>pre</sub>);使用2D-STI检测各组左房不同壁峰值应变率及左房舒张早期与晚期峰值应变率的平均值(mSR<sub>s</sub>、mSR<sub>e</sub>、mSR<sub>a</sub>);分析左房容积与左房应变率之间的相关性。**结果** 左房扩大组各RT-3DE检查参数与左房无扩大组和正常对照组比较差异均有统计学意义(均 $P<0.05$ ),且左房无扩大组LAAEF、LAPEF及LAV<sub>pre</sub>与正常对照组比较差异均有统计学意义(均 $P<0.05$ )。左房扩大组各2D-STI检查参数与左房无扩大组和正常对照组比较差异均有统计学意义(均 $P<0.05$ ),且左房无扩大组与正常对照组比较差异均有统计学意义(均 $P<0.05$ )。相关性分析显示EH患者mSR<sub>s</sub>与LAEF、mSR<sub>e</sub>与LAPEF、mSR<sub>a</sub>与LAAEF均呈正相关( $r=0.694, 0.807, 0.837, P=0.000, 0.002, 0.000$ )。**结论** RT-3DE联合2D-STI不仅可以准确检出EH患者左房重构,还可以评估其心肌功能,早期发现EH患者心房心肌功能受损,具有较好的临床应用价值。

**关键词** 超声心动描记术,三维,实时;斑点追踪,二维;高血压病,原发性;心房功能,左  
[中图法分类号]R540.45;R541.3 [文献标识码]A

## Evaluation of left atrial function in patients with essential hypertension by real-time three-dimensional echocardiography combined with two-dimensional speckle tracking

XIN Lihong, LIU Wenjun, ZHANG Linzhong

Department of Cardiology, People's Hospital of Lanling County, Shandong 277700, China

**ABSTRACT** **Objective** To investigate the application value of real-time three-dimensional echocardiography(RT-3DE) combined with two-dimensional speckle tracking imaging(2D-STI) in the evaluation of left atrial function in patients with essential hypertension(EH). **Methods** According to the index of the left atrium diameter, 86 patients with EH were divided into the non-left atrial enlargement(NLAE) group of 43 cases and the left atrial enlargement(LAE) group of 43 cases. 70 healthy subjects who were examined in the same period as the control group. The changes of the left atrial maximum volume(LAV<sub>max</sub>), left atrial minimum volume(LAV<sub>min</sub>), left atrial stroke volume(LASV), global ejection fraction(LAEF), active ejection fraction(LAAEF), passive ejection fraction(LAPEF) and left atrial pre systolic volume(LAV<sub>pre</sub>) were measured by RT-3DE. The peak strain rate of different left atrial walls, the mean value of early and late diastolic peak strain rate(mSR<sub>s</sub>, mSR<sub>e</sub>, mSR<sub>a</sub>) were measured by 2D-STI. The correlation between the parameters of left atrial volume and left atrial strain rate was analyzed. **Results** The RT-3DE parameters of the LAE group were significantly different from those of the NLAE group and the normal control group(all  $P<0.05$ ), and the differences of LAAEF, LAPEF and LAV<sub>pre</sub> between NLAE group and the normal control group were statistically significant(all  $P<0.05$ ). The 2D-STI parameters of the LAE group were statistically different

作者单位:277700 山东省临沂市兰陵县人民医院心血管内科(辛丽红);兰陵县卫生技术培训中心(刘文军);山东大学附属济南市中心医院心内科(张林忠)

通讯作者:张林忠, Email: dongguatang@sina.com

from those of the NLAE group and the normal control group (all  $P < 0.05$ ). The differences between the NLAE group and the normal control group were statistically significant (all  $P < 0.05$ ). Correlation analysis showed that mSRs and LAEF, mSRe and LAPEF, mSRa and LAAEF in EH patients were positively correlated ( $r = 0.694, 0.807, 0.837, P = 0.000, 0.002, 0.000$ ).

**Conclusion** RT-3DE combined with 2D-STI can not only accurately detect the left atrial remodeling in EH patients, but also assess the myocardial function. It has good clinical application value in early detection of impaired atrial myocardial function in patients with EH.

**KEY WORDS** Echocardiography, three-dimensional, real-time; Speckle tracking imaging, two-dimensional; Hypertension, essential; Atrial function, left

原发性高血压病(essential hypertension, EH)是临床常见的心血管疾病,若长期得不到控制,会对患者左室舒张功能造成障碍,引起左房扩大和功能障碍,而左室并无重构和收缩障碍<sup>[1]</sup>。因此,左房重构在评估EH病情进展中具有重要作用。相较于二维超声,实时三维超声心动图(real-time three-dimensional echocardiography, RT-3DE)不依赖左房的几何形状就可以获得其整体形态,直接观察患者心房容积变化<sup>[2-3]</sup>。二维斑点追踪(two-dimensional speckle tracking imaging, 2D-STI)技术可以通过组织灰阶自动追踪感兴趣区内的心肌组织斑点位置,定量评估心肌组织运动速度、应变等心肌力学参数,进而了解患者左房功能。但目前RT-3DE与2D-STI联合应用于EH左房功能评估的报道较少,尚存在较多争议<sup>[4-5]</sup>。本研究通过联合应用RT-3DE与2D-STI评估EH患者左房容积与心肌应变,旨在探讨其临床应用价值。

## 资料与方法

### 一、研究对象

选取2017年4月至2019年7月我院收治的86例EH患者,根据左房内径指数(LADI)分为左房无扩大组43例(LADI $\leq 2$  cm/m<sup>2</sup>)和左房扩大组43例(LADI $> 2$  cm/m<sup>2</sup>)。其中左房无扩大组男22例,女21例,年龄45~65岁,平均(53.7 $\pm$ 6.1)岁;左房扩大组男24例,女19例,年龄44~65岁,平均(53.5 $\pm$ 5.5)岁。另选同期体检的健康成人70例为正常对照组,男37例,女33例,年龄43~66岁,平均(53.2 $\pm$ 5.6)岁。排除标准:①合并急性损伤者;②合并其他严重脏器疾病者;③继发性高血压病患者;④先天性心脏病患者;⑤检查前2周使用过影响血流动力学药物者。各组性别、年龄等一般资料比较差异均无统计学意义,具有可比性。本研究经我院医学伦理委员会批准,所有受检者均签署知情同意书。

### 二、仪器与方法

1. 仪器:使用Philips iE 33彩色多普勒超声诊断

仪,S5-1和X3-1探头,频率分别为2~4 MHz和1~3 MHz。

2. 二维超声检查:患者取左侧卧位,连接同步心电图,常规行二维超声检查,采集患者4个心动周期不同切面动态图像。然后切换为X3-1探头,采集患者四腔心切面4个心动周期实时全容积图像,储存图像以备脱机分析。二维超声检测参数包括:左房最大前后径(LAD)、左室舒张末期内径(LVEDd)、室间隔厚度(IVST)、后壁厚度(LPWT),以及二尖瓣口舒张早、晚期血流速度(E、A)及二尖瓣舒张早期室间隔侧运动速度e',计算E/A与E/e'值。

3. 2D-STI检查:将所获动态二维超声图像带入lab工作站,使用TMQA系统进行分析,将采样点分别置于与二尖瓣环相距7 mm左右的左房前、后、侧、下壁及房间隔内膜下的心肌层,系统自动追踪斑点的运动轨迹。记录当左室处于收缩期时的左房不同壁峰值应变率(SRs)、左房舒张早期与晚期峰值应变率(SRe、SRa),上述参数均测量3次取平均值,即mSRs, mSRe, mSRa。

4. RT-3DE检查:将全容积动态图像带入lab工作站,采用3DQ模式分析,将采样点分别置于左房的各个内膜面,系统自动获取患者左房容积曲线。根据曲线读取左房最大、最小容积(LAV<sub>max</sub>、LAV<sub>min</sub>);以患者心电图作为参考,在平台期检测其左房收缩前容积(LAV<sub>pre</sub>),测量3次后取平均值。根据以上参数计算左房每搏量(LASV)、整体射血分数(LAEF)、主动射血分数(LAAEF)及被动射血分数(LAPEF)。

### 三、统计学处理

应用SPSS 20.0统计软件,计量资料以 $\bar{x} \pm s$ 表示,两组间比较行 $t$ 检验,多组间比较采用方差分析。应用Pearson相关分析法分析左房容积与左房应变率之间的相关性。 $P < 0.05$ 为差异有统计学意义。

## 结果

### 一、各组二维超声检查参数比较

左房扩大组各二维超声检查参数与左房无扩大组

和正常对照组比较,差异均有统计学意义(均  $P < 0.05$ ),但左房无扩大组与正常对照组比较,差异均无统计学意义。见表1。

表1 各组二维超声检查参数比较( $\bar{x} \pm s$ )

组别	LAD(cm)	LAVEDd(cm)	IVST(cm)	LPWT(cm)	E/A	E/e'
左房扩大组	3.67±0.36*	4.83±0.41*	1.13±0.15*	1.12±0.11*	0.65±0.13*	9.87±1.12*
左房无扩大组	3.21±0.32	4.52±0.35	0.95±0.10	0.90±0.08	0.98±0.22	7.92±1.05
正常对照组	3.05±0.27	4.36±0.28	0.87±0.06	0.83±0.06	1.13±0.15	7.18±0.96
F值	28.426	9.754	35.284	57.382	47.284	37.584
P值	0.002	0.006	0.000	0.000	0.000	0.000

与正常对照组比较,\* $P < 0.05$ ;与左房无扩大组比较,\* $P < 0.05$ 。  
LAD:左房最大前后径;LAVEDd:左室舒张末期前内径;IVST:室间隔厚度;LPWT:后壁厚度;E/A:二尖瓣口舒张早、晚期血流速度的比值;E/e':二尖瓣口舒张早期血流速度与二尖瓣舒张早期室间隔侧运动速度的比值

二、各组 RT-3DE 检查参数比较

左房扩大组各 RT-3DE 检查参数与左房无扩大组和正常对照组比较差异均有统计学意义(均  $P < 0.05$ ),且左房无扩大组 LAAEF、LAPEF 及 LAVpre 与正常对照组比较差异均有统计学意义(均  $P < 0.05$ )。见表2和图1。

三、各组 2D-STI 检查参数比较

左房扩大组各 2D-STI 检查参数与左房无扩大组和正常对照组比较差异均有统计学意义(均  $P < 0.05$ ),且左房无扩大组与正常对照组比较差异均有统计学意义

表2 各组 RT-3DE 检查参数比较( $\bar{x} \pm s$ )

组别	LAVmax(ml)	LAVmin(ml)	LASV(ml)	LAEF(%)	LAAEF(%)	LAPEF(%)	LAVpre(ml)
左房扩大组	52.31±9.26*	20.57±8.23*	31.6±9.24*	49.14±2.36*	34.39±7.16*	26.54±4.38*	34.12±6.83*
左房无扩大组	35.92±6.73	15.59±4.34	19.51±5.82	50.27±3.08	28.84±6.71*	30.43±5.26*	23.05±5.46*
正常对照组	34.18±7.45	15.38±4.37	19.28±5.27	51.02±3.82	25.73±6.14	33.86±5.43	20.33±5.64
F值	50.186	8.662	32.164	4.643	15.264	16.832	42.274
P值	0.000	0.002	0.003	0.011	0.000	0.000	0.000

与正常对照组比较,\* $P < 0.05$ ;与左房无扩大组比较,\* $P < 0.05$ 。  
LAVmax:左房最大容积;LAVmin:左房最小容积;LASV:左房每搏量;LAEF:左房整体射血分数;LAAEF:左房主动射血分数;LAPEF:左房被动射血分数;LAVpre:左房收缩前容积

义(均  $P < 0.05$ )。见表3和图2。

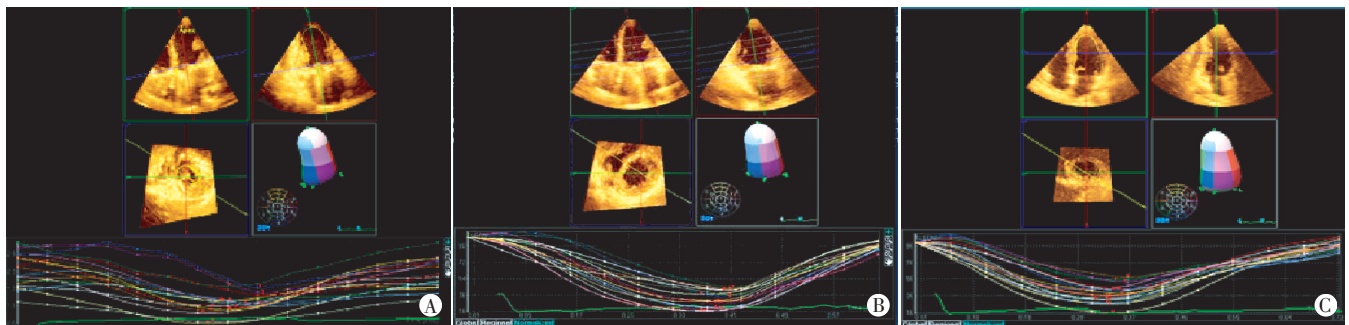
四、相关性分析

Pearson 相关分析显示 EH 患者 mSRs 与 LAEF、mSRe 与 LAPEF、mSRa 与 LAAEF 均呈正相关( $r=0.694$ 、 $0.807$ 、 $0.837$ ,  $P=0.000$ 、 $0.002$ 、 $0.000$ )。

表3 各组 2D-STI 检查参数比较( $\bar{x} \pm s$ )

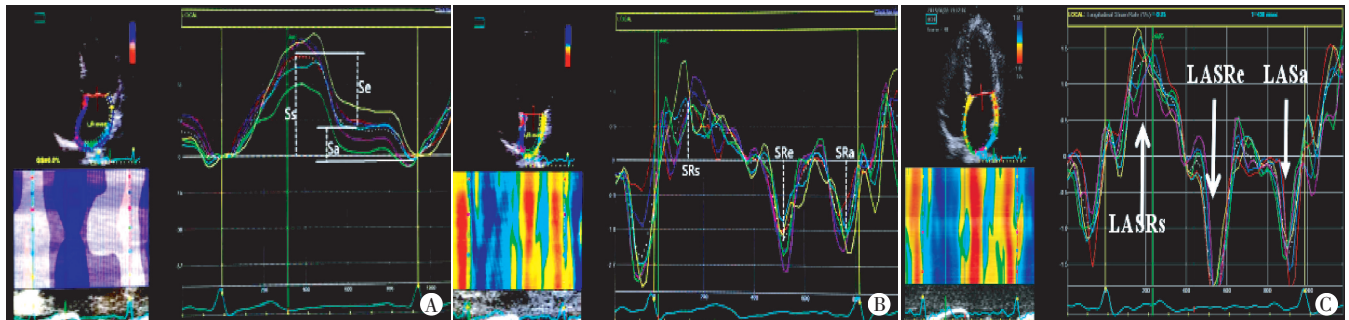
组别	mSRs	mSRe	mSRa
左房扩大组	1.33±0.57*#	-1.08±0.25*#	-3.22±0.71*#
左房无扩大组	1.84±0.61*	-1.78±0.59*	-2.85±0.53*
正常对照组	2.25±0.83	-2.32±0.74	-2.34±0.55
F值	12.364	16.452	13.156
P值	0.000	0.000	0.000

与正常对照组比较,\* $P < 0.05$ ;与左房无扩大组比较,\* $P < 0.05$ 。  
mSRs:左房不同壁峰值应变率平均值;mSRe:左房舒张早期峰值应变率平均值;mSRa:左房舒张晚期峰值应变率平均值



A:正常对照组;B:左房无扩大组;C:左房扩大组

图1 各组 RT-3DE 图



A:正常对照组;B:左房无扩大组;C:左房扩大组

图2 各组 2D-STI 图

## 讨 论

EH患者主要表现为体循环动脉血压持续升高,可累计多个重要脏器,其中心脏是最受累的靶器官。外周血管阻力长期增高可引起左室后负荷增加,导致EH患者左室结构和形态发生改变,影响左室收缩与舒张功能,甚至可造成患者左室衰竭,危及生命<sup>[6-7]</sup>。研究<sup>[8]</sup>显示, EH患者心房舒张功能障碍早于心室重构,其容积变化与心室功能密切相关,对评估心血管疾病的进展具有重要价值。RT-3DE可准确反映EH患者左房容量与功能;2D-STI可不受测量角度依赖,反映EH患者心肌的变形能力与速度,从另一个角度评估EH患者病情<sup>[9]</sup>。本研究通过联合应用RT-3DE与2D-STI评估EH患者左房容积与心肌应变,探讨其临床应用价值。

本研究二维超声检查显示,左房扩大组各参数与左房无扩大组和正常对照组比较差异均有统计学意义(均 $P<0.05$ ),但左房无扩大组与正常对照组比较差异均无统计学意义,提示二维超声可区分EH患者左房是否扩大,但对于左房无扩大的EH患者则不能准确区别于正常人群,具有一定局限性。RT-3DE检查结果显示,左房扩大组各参数与左房无扩大组和正常对照组比较差异均有统计学意义(均 $P<0.05$ ),且左房无扩大组LAAEF、LAPEF及LAV<sub>pre</sub>与正常对照组比较差异均有统计学意义(均 $P<0.05$ ),说明RT-3DE能够鉴别左房扩大患者,且LAAEF、LAPEF、LAV<sub>pre</sub>等参数能够准确区分左房扩大患者与非左房扩大患者。与二维超声比较,RT-3DE可对EH患者心脏进行多角度测量,准确反映其左房容量和功能,与刘研等<sup>[10]</sup>研究结果相似,表明RT-3DE在评估心室功能和结构中均有良好价值。2D-STI检查结果显示,左房扩大组各参数与左房无扩大组及正常对照组比较差异均有统计学意义(均 $P<0.05$ ),且左房无扩大组与正常对照组比较差异均有统计学意义(均 $P<0.05$ ),提示2D-STI在一定程度上能区分EH患者与正常人群,并能够辅助诊断患者是否出现左房扩大。陈晓沛等<sup>[11]</sup>研究结论亦显示,联合应用RT-3DE和2D-STI更能为临床提供有价值的信息,有助于从不同角度全面评估左房功能。

本研究Pearson相关分析显示, EH患者mSRs与LAEF、mSR<sub>e</sub>与LAPEF、mSR<sub>a</sub>与LAAEF均呈正相关( $r=0.694、0.807、0.837, P=0.000、0.002、0.000$ ),表明2D-STI和RT-3DE参数在判断EH患者病情严重程度中均有一定价值,与文献<sup>[12]</sup>报道一致,表明本研究的

可行性。但项艰波等<sup>[13]</sup>发现RT-3DE探头分辨率不及二维超声探头,探测视野尤其是彩色角度较为局限,无法包含整个感兴趣区,故检测准确率需进一步研究。

综上所述,RT-3DE联合2D-STI不仅可以准确检出EH患者左房重构,还可以评估其心肌功能,早期发现EH患者心房心肌功能受损对评估EH进展具有重要价值。另外,本研究纳入样本量较小,今后应扩大样本量进行更深层次的研究。

## 参考文献

- [1] Aghajani H, Faal M, Hosseinsabet A, et al. Evaluation of left atrial function via two-dimensional speckle-tracking echocardiography in patients with coronary artery ectasia[J]. J Clin Ultrasound, 2017, 45(4): 231-237.
- [2] 陈斌, 郭薇, 周丽英, 等. 实时三维超声心动图联合二维斑点追踪成像评价肥厚型心肌病患者左房功能的研究[J]. 临床超声医学杂志, 2018, 20(11): 721-725.
- [3] 兰斌, 郭盛兰, 吴玉, 等. 二维超声斑点追踪成像在原发性高血压患者左室心肌应变及心功能评价中的应用价值[J]. 安徽医药, 2016, 20(5): 895-898.
- [4] Nemes A, Domsik P, Kalapos A, et al. Visualization of left atrial appendage by three-dimensional speckle-tracking echocardiography [J]. Herz, 2014, 39(7): 832-833.
- [5] Nemes A, Kalapos A, Domsik P, et al. Three-dimensional speckle-tracking echocardiography in Loeffler endocarditis case report from the MAGYAR-Path Study [J]. Herz, 2014, 39(6): 722-724.
- [6] Seo Y, Yamasaki H, Kawamura R, et al. Left ventricular activation imaging by 3-dimensional speckle-tracking echocardiography. Comparison with electrical activation mapping [J]. Circulation J, 2013, 77(10): 2481-2489.
- [7] 彭红兵, 王春梅, 王秀玲, 等. 2D-STI技术评价原发性高血压患者早期左心房功能的临床研究[J]. 系统医学, 2019, 4(3): 107-110.
- [8] Sengupta SP, Bansal M, Hofstra L, et al. Gestational changes in left ventricular myocardial contractile function: new insights from two-dimensional speckle tracking echocardiography [J]. Int J Cardiovasc Imaging, 2017, 33(1): 69-82.
- [9] 姚文双, 刘昕, 高磊, 等. 实时三维斑点追踪成像技术在高血压患者左室收缩功能研究中的应用[J]. 中国医疗设备, 2015, 14(11): 39-42.
- [10] 刘妍, 张勇, 王健. 实时三维超声心动图评价原发性高血压病左室不同构型患者的右室结构及功能[J]. 临床超声医学杂志, 2019, 21(9): 646-650.
- [11] 陈晓沛, 姜志荣, 王小凡, 等. 实时三维超声联合二维斑点追踪成像评价原发性高血压患者左心房功能[J]. 中国医学影像技术, 2019, 35(6): 843-847.
- [12] 高瑞锋, 张全斌, 蔚俊丽, 等. 实时三维超声心动图和脉冲多普勒技术评价原发性高血压右心室形态及功能[J]. 中国超声医学杂志, 2015, 31(7): 602-604.
- [13] 项艰波, 李强, 颜紫宁, 等. 实时三维超声心动图评估右心室功能: 与MRI比较[J]. 放射学实践, 2013, 65(4): 409-412.

(收稿日期: 2020-04-06)