

# 肺超声评估早产儿早期肺部异常状态的应用价值

马荣川 杨胜 张兴园 邓颖 金梅

**摘要** **目的** 探讨肺超声评估早产儿早期肺部异常状态的应用价值。**方法** 收集我院低体质量早产儿59例,应用超声观察早产儿肺部表现;比较各肺区超声评分;分析肺超声评分总分与出生胎龄、体质量的关系。**结果** 59例低体质量早产儿中,肺部表现正常者1例,少许B线(单个区域少于3条)者10例,散在多条及密集分布B线者10例,瀑布状B线(即湿肺)者8例,层状实变者26例,合并阶梯状实变者2例,合并或独立表现为斑片状实变区者3例,肺不张者1例,合并胸腔积液者1例。左肺与右肺、上肺与下肺超声评分比较差异均无统计学意义;后肺超声评分较前肺增高(8.0 vs. 4.0),差异有统计学意义( $P<0.05$ )。肺超声评分总分与出生胎龄、出生体质量均呈负相关( $r=-0.62$ 、 $-0.33$ ,均 $P<0.05$ )。**结论** 肺超声可准确评估低体质量早产儿早期肺部异常状态,且后肺区重于前肺区;出生胎龄及体质量可预示早产儿肺部疾病严重程度。

**关键词** 超声检查,肺;早产儿;肺超声评分

[中图分类号]R445.1;R722.6

[文献标识码]A

## Application value of lung ultrasound in the evaluation of early pulmonary abnormal state in premature infant

MA Rongchuan, YANG Sheng, ZHANG Xingyuan, DENG Ying, JIN Mei

Department of Ultrasound, Chengdu Women's and Children's Central Hospital, Chengdu 611731, China

**ABSTRACT** **Objective** To explore the application value of lung ultrasound in the evaluation of early pulmonary abnormal state in premature infant. **Methods** Totally 59 premature infants with low body weight in our hospital were enrolled. The pulmonary manifestations of premature infants were observed by lung ultrasound. The lung ultrasound scores (LUS) of each lung region were compared, and the relationship between total LUS and birth gestational age and body weight were analyzed. **Results** Among 59 cases of low weight premature infants, 1 case with normal lung performance, 10 cases with B line  $< 3$ , 10 cases with scattered multiple or dense B line, 8 cases with waterfall B line (wet lung), 26 cases with stratified lung consolidation, 2 cases with concurrent ladder-like lung consolidation, 3 cases with concurrent or independent patchy lung consolidation, 1 case with atelectasis, 1 case with concurrent pleural effusion. There was no significant statistical difference in LUS between left lung and right lung, upper lung and lower lung. The ultrasound score of posterior lung was statistically significant higher than that of the anterior lung (8.0 vs. 4.0,  $P<0.05$ ). The total LUS was negatively correlated with gestational age and birth weight ( $r=-0.62$ ,  $-0.33$ , both  $P<0.05$ ). **Conclusion** Lung ultrasound could be evaluate the lung abnormal state of premature infants with low weight accurately, and the posterior lung is often heavier than the anterior lung. The gestational age and birth weight are the important predictors for the severity of lung abnormal state in premature infants.

**KEY WORDS** Ultrasonography, lung; Premature infant; Lung ultrasound score

早产儿出生时肺部尚未完全发育成熟,出生后易并发感染、呼吸窘迫等疾病。近年来,肺部超声以无创伤、无辐射及易于床旁检查等优点在儿科临床得到广泛应用,研究<sup>[1-5]</sup>表明,肺部超声已可用于准确判断肺部炎症、肺不张、气胸和呼吸窘迫综合征等疾病。本研究旨在探讨肺超声在早期发现并准确分类早产儿肺部异常状态中的应用价值。

### 资料与方法

#### 一、临床资料

选取2018年5月至2019年4月在我院新生儿重症医学科住院的低体质量早产儿59例,其中男35例,女24例;单胎43例,双胎8对(16例);出生时孕26<sup>+3</sup>~36<sup>+1</sup>周,其中 $\leq 28$ 周早产儿

13例,28~37周46例;超低体质量儿(<1000g)6例,极低体质量儿(<1500g)50例,低体质量儿(<2500g)1例。所有早产儿均于出生后72h内完成肺部超声检查。排除严重先天性心脏病、胎儿时期提示肺部畸形(如肺部囊性腺瘤、隔离肺等)等。本研究经我院医学伦理委员会批准,所有患儿家属均知情同意。

二、仪器与方法

1. 超声检查:使用Phillip CX 50彩色多普勒超声诊断仪,线阵探头,频率4~10 MHz。患儿取仰卧位及侧卧位或俯卧位。依据新生儿肺脏疾病超声诊断指南<sup>[6]</sup>推荐的12分区法,平行及垂直肋间连续性扫查,观察肺部各区胸膜线、肺滑动征、A线、B线、肺实变区、肺不张,并进行肺超声评分。

2. 肺超声评分:本研究以前后正中中线将肺分为左、右肺(即左肺包括12分区法左侧6个分区,右肺包括12分区法右侧6个分区),以两乳头连线将肺分为上、下肺(即上肺包括12分区法双乳头连线以上6个分区,下肺包括12分区法双乳头连线以下6个分区),以腋前线、腋后线将肺分为前、后肺(即上肺包括12分区法双侧腋前线之间的4个分区,后肺包括12分区法双侧腋后线之间的4个分区),分别计算各肺区超声评分;12区肺超声评

分之和即患儿肺超声评分总分。评分标准:0分,正常肺部或少许B线(单个区域小于3条);1分,散在多条B线(B线间距>7mm)或者融合B线;2分,密集分布B线(B线间距<3mm)或呈白肺改变,或者胸膜下存在小的实变或肺不张(最大径<1cm);3分,大片肺实变、肺不张。

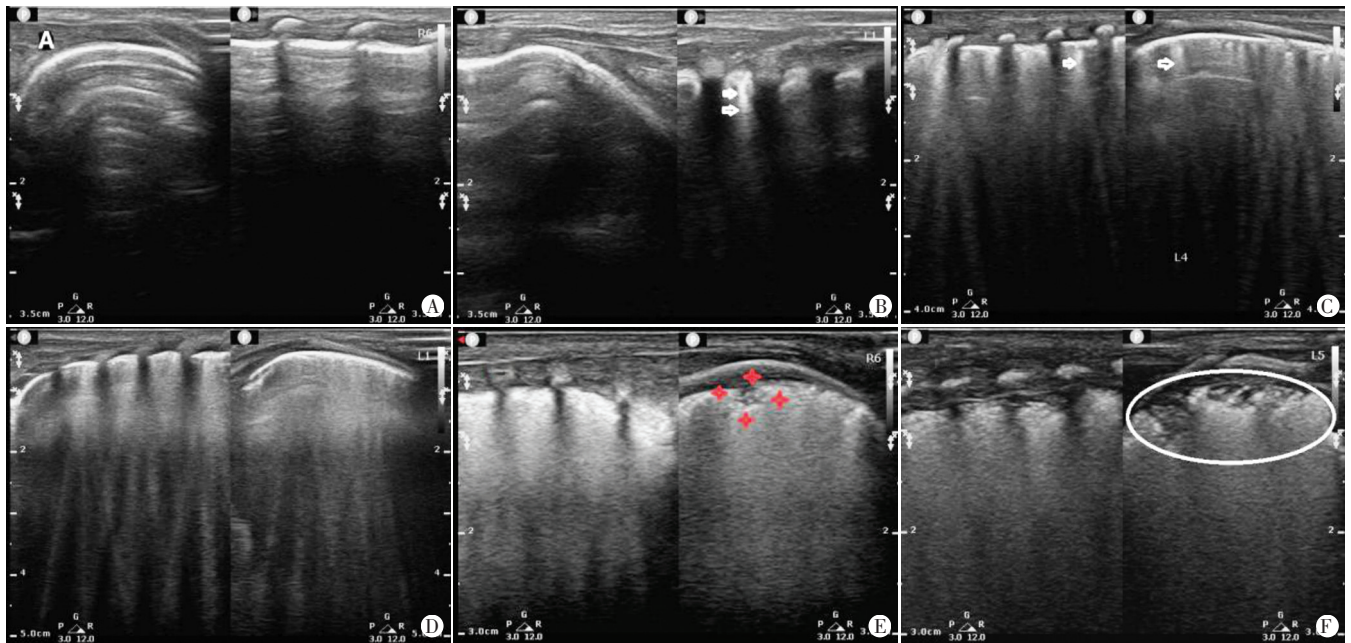
三、统计学处理

应用SPSS 17.0统计软件,计量资料以 $M(P_{25}, P_{75})$ 表示,两两比较行Wilcoxon符号秩和检验。肺超声评分总分与出生月龄及出生时体质量相关性分析采用Spearman相关性分析法。 $P<0.05$ 为差异有统计学意义。

结 果

一、肺部超声定性观察

59例低体质量早产儿中,肺部表现正常者1例(图1A),少许B线(即B线<3条)者10例(图1B),散在多条及密集B线者10例(图1C、D),瀑布状B线(即湿肺)者8例(图1E),层状实变者26例,合并阶梯状实变者2例,合并或独立表现为斑片状实变者3例,肺不张者1例(图1E、F),合并胸腔积液者1例。



A:正常肺部声像图;B:少许B线(箭头示)声像图;C:多条B线(箭头示)声像图;D:密集B线声像图;E:小实变区(四角星内示)及瀑布状B线声像图;F:大片状实变区(椭圆区域示)声像图

图1 低质量早产儿肺部超声征象

二、不同肺区超声评分比较

左肺与右肺、上肺与下肺超声评分比较 [10.0(6.0, 12.0) vs. 9.0(6.0, 12.0)、9.0(6.0, 12.0) vs. 9.0(6.0, 13.0)], 差异均无统计学意义;后肺超声评分较前肺增高 [8.0(5.0, 9.0) vs. 4.0(3.0, 8.0)], 差异有统计学意义 ( $P<0.05$ )。

三、肺超声评分总分与出生胎龄及体质量相关性

肺超声评分总分与出生胎龄、出生体质量均呈负相关 ( $r=-0.62, -0.33$ , 均  $P<0.05$ )。见图2。

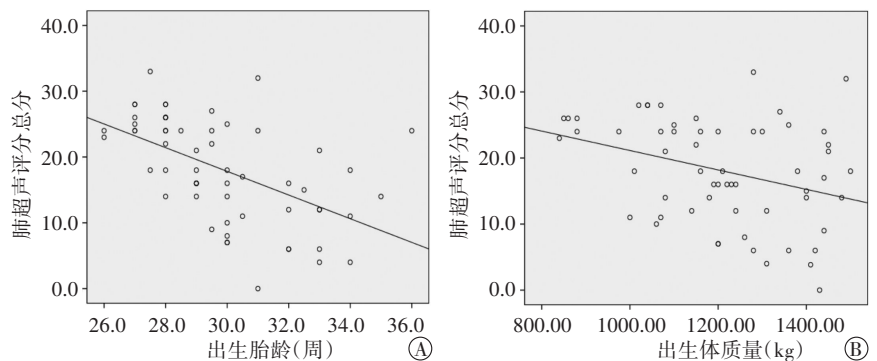


图2 肺超声评分总分与出生胎龄(A)及体质量(B)相关性分析散点图

## 讨 论

正常肺发育包含4个阶段,从胎儿假腺管期原始肺芽形成至出生后10年均为肺部发育期。胎儿肺部发育构建受到多种因素,如遗传代谢、激素水平及环境因素的影响<sup>[7]</sup>,早产儿出生时肺部发育处于第二发育阶段(微管期)或第三阶段(囊泡期),肺部结构发育构建尚未成熟,而低体质量早产儿肺部发育更不成熟,出生后易发生肺炎、呼吸窘迫综合征等病变,甚至迁延发展为慢性肺部疾病,如支气管肺发育不良等<sup>[8]</sup>。这类患儿出生时常需临床早期干预,如给予糖皮质激素促进肺部发育,部分患儿需吸氧或肺部表面活性物质(PS)等治疗,故其诊断和治疗均需要一种简便、快捷的检查手段来及时了解患儿肺部情况。肺超声检查相对其他部位超声检查发展起步较晚,但该检查因具有应用便捷、安全及时和诊断准确等优势,在新生儿临床的应用价值已得到广泛研究<sup>[1-5,9]</sup>证实。本研究应用肺超声检查了解早产儿出生早期肺部疾病状态,以助临床决策。

本研究58例早产儿出生后肺部超声均显示存在B线,甚至肺实变、肺不张等征象,反映了肺泡、肺间质内不同程度气-液比例或者肺泡萎瘪状态。研究<sup>[10-11]</sup>表明,正常新生儿因胎儿期肺泡内液体尚未完全排出,肺部可表现为少量B线,但一般在72 h内消失。患儿出生后如存在大量B线,甚至湿肺,则表明患儿肺泡含液过多,肺液清除延迟或清除障碍,临床可应用糖皮质激素等及时干预治疗。患儿出生后肺部存在肺实变、肺不张等征象,则表明患儿可能存在肺部渗出,严重时阻塞支气管导致肺不张,渗出量较多时可导致胸腔积液。呼吸窘迫综合征是新生儿较为严重的肺部疾病,而层状实变是其肺超声重要征象之一。由于本研究中早产儿出生胎龄低,PS合成障碍或不足,其缺乏可导致肺泡表面张力变化,渗出增多,进一步肺泡塌陷,影响患儿通气、换气功能。肺超声检查早期诊断该病,有助于临床早期应用外源性PS干预治疗。

本研究相关性分析表明,肺超声评分总分与出生胎龄、出生体质量均呈负相关( $r=-0.62$ 、 $-0.33$ ,均 $P<0.05$ ),与贺晓等<sup>[11]</sup>研究结果相似。表明出生时胎龄越低、体质量越轻,患儿肺超声评分越高,可能存在相对较重的肺部疾病,有助于提醒临床进行早期处置干预。本研究还发现,左肺与右肺、上肺与下肺超声评分比较差异均无统计学意义,而后肺超声评分显著高于前肺( $P<0.05$ ),表明早产儿后肺更易出现相对较重的肺部疾病

征象,与于红奎等<sup>[2]</sup>研究结果一致。这可能与早产儿常规取仰卧位,重力原因使渗出液等更易储积于后肺有关。

综上所述,肺超声检查可方便、及时、准确地应用于观察小早产儿出生早期肺部异常状态,为临床早期及时的干预治疗提供可靠的依据。

## 参考文献

- [1] Ibrahim M, Omran A, AbdAllah NB, et al. Lung ultrasound in early diagnosis of neonatal transient tachypnea and its differentiation from other causes of neonatal respiratory distress[J]. J Neonatal Perinatal Med, 2018, 11(3):281-287.
- [2] 于红奎,夏焱,黄惠君,等.肺超声评分评估新生儿呼吸窘迫综合征肺病变及预后的可行性及临床意义[J].中国医学影像技术, 2017, 33(8):1216-1220.
- [3] 梁振宇,孟琼,游楚明.肺超声评分定量评估新生儿呼吸窘迫综合征严重程度及其临床意义[J].中国超声医学杂志, 2019, 35(9):779-782.
- [4] 金梅,陈琳,徐若梅,等.床旁肺超声诊断新生儿感染性肺炎的临床价值[J].西部医学, 2015, 27(4):565-567.
- [5] Liu J, Chen SW, Liu F, et al. The diagnosis of neonatal pulmonary atelectasis using lung ultrasonography [J]. Chest, 2015, 147(4):1013-1019.
- [6] 刘敬,冯星,胡才宝,等.新生儿肺脏疾病超声诊断指南[J].中国当代儿科杂志, 2019, 21(2):105-113.
- [7] Sweet DG. Modeling and remodeling of the lung in neonatal chronic lung disease: implications for therapy[J]. Treat Respir Med, 2005, 4(5):347-359.
- [8] Burri PH. Structural aspects of postnatal lung development—alveolar formation and growth[J]. Biol Neonate, 2006, 89(4):313-322.
- [9] Escourrou G. Lung ultrasound decreased radiation exposure in preterm infants in a neonatal intensive care unit [J]. Acta Paediatr, 2016, 105(5):237-239.
- [10] Raimondi F, Migliaro F, Sodano A, et al. Can neonatal lung ultrasound monitor fluid clearance and predict the need of respiratory support? [J]. Crit Care, 2012, 16(6):220.
- [11] 贺晓,梅雪,程秀永,等.早产儿肺脏的超声特征及超声评分[J].中国医学影像技术, 2018, 34(5):688-691.

(收稿日期:2020-05-07)

(上接第622页)

特异性,本例患者超声表现典型。

子宫动静脉瘘治疗方式的选择需视患者有无生育要求决定,常采用的治疗方法是盆腔子宫动脉造影栓塞术、子宫全切术等,因本例患者无再生育要求,且拒绝接受盆腔子宫动脉造影栓塞术,故实施腹腔镜下子宫全切术,术后2 d阴道出血止,术后2个月复查恢复良好。

## 参考文献

- [1] Lalitha N, Seetha P, Shanmugasundaram R, et al. Uterine

arteriovenous malformation: case series and literature review [J]. J Obstet Gynaecol India, 2016, 66(4):282-286.

- [2] McGrath S, Harding V, Lim AK, et al. Embolization of uterine arteriovenous malformations in patients with gestational trophoblastic tumors: a review of patients at Charing Cross Hospital, 2000-2009 [J]. J Reprod Med, 2012, 57(7-8):319-324.
- [3] 樊蓓,韩超,王雁,等.妊娠滋养细胞肿瘤子宫动静脉瘘的临床分析[J].北京医学, 2017, 39(11):1111-1113.

(收稿日期:2020-04-04)