

超声引导下富血小板血浆联合药物注射治疗 肩袖损伤的疗效评估

严娅岚 贾海滨 李培玉 雷光磊 诸源江 张 兰

摘要 **目的** 评价超声引导下富血小板血浆联合药物注射治疗肩袖损伤的临床效果。**方法** 选取我院收治的肩袖损伤患者 100 例,随机分为对照组和观察组,每组各 50 例。对照组予超声引导下药物注射治疗,观察组予超声引导下富血小板血浆联合药物注射治疗。分别于治疗前、治疗后及随访 1 个月时,利用视觉模拟(VAS)评分评价两组患肩疼痛程度,对比两组主动前屈关节活动度(AFROM)、主动外展关节活动度(AAROM),利用加州大学肩关节评分系统(UCLA)评价综合治疗效果,同时观察两组患者治疗期间的不良反应。**结果** 治疗后及随访 1 个月时,两组 VAS 评分均低于治疗前,且观察组 VAS 评分低于对照组,差异均有统计学意义(均 $P < 0.05$);两组 AFROM、AAROM 均高于治疗前,且观察组上述指标高于对照组,差异均有统计学意义(均 $P < 0.05$);两组 UCLA 评级均优于治疗前,且观察组优于对照组,差异均有统计学意义(均 $P < 0.05$)。两组治疗期间均未发生严重不良反应。**结论** 超声引导下富血小板血浆联合药物注射治疗肩袖损伤具有较好的临床效果和安全性。

关键词 超声引导;肩袖损伤;富血小板血浆;疗效

[中图分类号]R445.1

[文献标识码]A

Evaluation of the efficacy of ultrasound-guided platelet-rich plasma combined with drug injection in the treatment of rotator cuff injuries

YAN Yalan, JIA Haibin, LI Peiyu, LEI Guanglei, ZHU Yuanjiang, ZHANG Lan

Department of Anesthesiology, Sichuan Orthopaedic Hospital, Chengdu 610041, China

ABSTRACT **Objective** To evaluate the clinical effect of ultrasound-guided platelet-rich plasma combined with drug injection in the treatment of rotator cuff injury. **Methods** A total of 100 patients with rotator cuff injuries admitted to our hospital were selected. The patients were randomly divided into control group and observation group, with 50 cases in each group. Patients in the control group were given ultrasound-guided drug injection therapy, and patients in the observation group were given ultrasound-guided platelet-rich plasma combined with drug injection therapy. Visual analog score (VAS) was used to evaluate the degree of shoulder pain in the two groups before treatment, after treatment and 1 month follow-up, and the active flexion range of motion (AFROM) and active abduction range of motion (AAROM) were compared between the two groups. The University of California at Los Angeles (UCLA) scoring system was used to evaluate the comprehensive treatment effect. At the same time, the adverse reactions were observed during treatment of two groups. **Results** VAS of the two groups after treatment and at one-month follow-up were lower than that before treatment, and the VAS scores of the observation group were lower than that of the control group, the differences were statistically significant (all $P < 0.05$). The AFROM and AAROM of the two groups after treatment and at one-month follow-up were higher than those before treatment, and the above indexes of the observation group were higher than those of the control group, the differences were statistically significant (all $P < 0.05$). The UCLA ratings of the two groups after treatment and at one-month follow-up was better than that before treatment, and the UCLA ratings of the observation group were better than that of the control group, the differences were statistically significant (all $P < 0.05$). No serious adverse reactions occurred during the treatment in both groups. **Conclusion** Ultrasound-guided platelet-rich plasma combined with drug injection for the treatment of rotator cuff injury has a good clinical effect and safety.

KEY WORDS Ultrasound guidance; Rotator cuff injury; Platelet-rich plasma; Efficacy

肩袖是维持盂肱关节稳定性的重要结构,肩袖损伤是以肩部疼痛和活动受限为主要表现的一种常见病^[1]。近年来随着人们生活习惯的改变,肩袖损伤发生率逐年升高,严重影响了患者的生活质量^[2]。随着超声技术的发展,超声引导下将药物定向注射到指定位置,可减少周围组织的损伤。既往研究^[3]认为,超声引导下药物注射治疗肩袖损伤具有较明确的临床效果。而富血小板血浆注射治疗肩袖损伤也是较为热门的微创技术^[4]。本研究旨在探讨超声引导下富血小板血浆联合药物注射治疗肩袖损伤效果,以期为临床微创治疗肩袖损伤提供依据。

资料与方法

一、临床资料

选取 2018 年 12 月至 2020 年 4 月我院收治的肩袖损伤患者 100 例,年龄 32~58 岁,平均(41.15±6.28)岁。纳入标准:①肩关节前三角区疼痛、肩关节活动受限,经 MRI 检查证实为肩袖损伤;②年龄≥18 岁,性别不限;③病程≤3 个月;④单侧发病。排除标准:①合并重要脏器功能严重异常者;②严重凝血功能异常者;③孕妇、哺乳期妇女;④精神障碍者;⑤发病以来接受过任何治疗者;⑥合并骨折、风湿性关节炎、肩关节感染等其他不适宜纳入研究者。剔除标准:①治疗期间改变治疗方式者;②失访者。根据随机数字表原则,将 100 例患者分为对照组和观察组,每组各 50 例。其中对照组男 29 例,女 21 例,年龄(39.78±5.44)岁,病程(2.21±1.06)个月,发病部位为左侧 18 例,右侧 32 例;观察组男 32 例,女 18 例,年龄(42.92±6.88)岁,病程(2.18±1.18)个月,发病部位为左侧 20 例,右侧 30 例。两组性别比、年龄、发病部位、病程等一般资料比较,差异均无统计学意义。本研究经我院医学伦理委员会批准,入选者均知情同意。

二、仪器与方法

1. 仪器:使用华声指南针超声诊断仪,线阵探头,频率 6~13 MHz。

2. 对照组行超声引导下药物注射治疗,具体为:患者取仰卧位,充分暴露患肩,行常规超声扫查肩关节肌肉、肌腱的损伤情况和积液情况,随后嘱患者患肩侧手置于腰后,肩部外展肘屈曲,前臂旋前位,扫查冈上肌和肩峰下滑囊,确认除冈上肌外无损伤,除肩峰下滑囊外无积液,并定位肩峰下滑囊积液。于超声定位引导下,按消毒、定位进针、抽吸积液、药物注射顺序进行操作。注射药物为:复方倍他米松注射液(杭州默沙东制药有限公司,国药准字:H20130188)+利多卡因(2%盐酸利多卡因注射液,山东华鲁制药有限公司,国药准字:H37022147)2 ml+生理盐水(0.9%氯化钠注射液,天津金耀药业有限公司,国药准字:H12020995)2 ml。注射完成后退针,以辅料覆盖,每周注射 1 次,共治疗 4 周。见图 1、2。

3. 观察组行超声引导下富血小板血浆联合药物注射治疗,具体为:术前 1 d 抽取肘静脉血 100 ml,装入预先肝素化处理的离心管,2500 r/min 离心 15 min,中间层即为富血小板血浆,

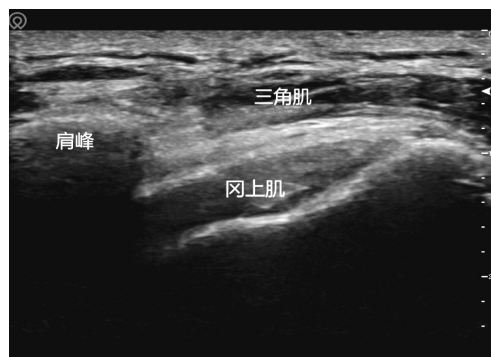


图1 超声检查肩袖示意图

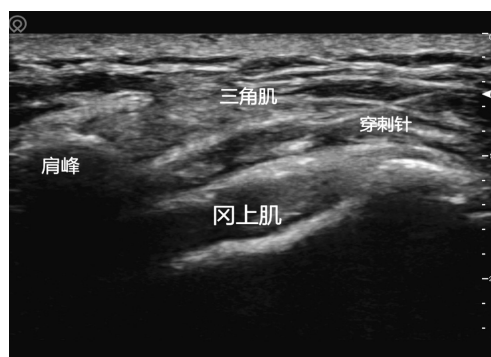


图2 超声引导下进针示意图

随后对另外上下层再次离心获取富血小板血浆,制备完毕后,置于-80℃冰箱保存备用。待患者接受药物注射(同对照组)后,继续向肩峰下滑囊注射富血小板血浆 6~8 ml,注射完成后退针,以辅料覆盖,每周注射 1 次,共治疗 4 周。

4. 两组患者均接受基础治疗,具体为:口服塞来昔布(西乐葆, Pfizer Pharmaceuticals LLC, 国药准字: J20120063), 每次 100 mg, 每日 3 次。

三、观察指标

所有患者治疗结束后,随访 1 个月。

1. 疼痛程度:分别于治疗前、治疗后及随访 1 个月时应用视觉模拟(VAS)评分评价两组患肩疼痛程度,0 表示无痛,10 表示无法忍受的剧痛^[5]。

2. 肩关节活动度:分别于治疗前、治疗后及随访 1 个月时评估嘱患者正直坐位,患肩侧上肢取解剖位,肘关节伸直,测量人员取量角器中心对准于肩峰,固定臂平行于腋中线,移动臂平行于肱骨纵轴,做前屈动作时记录最大活动角度记为主动前屈关节活动度(AFROM),做外展动作时记录最大活动角度记为主动外展关节活动度(AAROM)^[6]。每例测量 3 次,中间间隔 3 min,取平均值。

3. 综合治疗效果:分别于治疗前、治疗后及随访 1 个月时应用加州大学肩关节评分系统(UCLA)进行评价。包含疼痛、功能、上肢主动前屈、上肢前屈肌力和患者满意度,总分范围 0~35 分,分数越高,表示患者肩关节综合治疗效果越好,以 UCLA 评分<29 分记为差,UCLA 评分在 29~33 分范围内记为良,UCLA 评分≥34 分记为优^[7]。

4. 不良反应:记录治疗期间患者不良反应,以不良反应发生例数/总样本数×100%记为治疗期间不良反应发生率。

四、统计学处理

应用SPSS 20.0统计软件,符合正态分布的计量资料以 $\bar{x} \pm s$ 表示,组间比较行独立样本 t 检验,组内比较行单因素重复测量方差分析;等级资料组间比较行秩和检验,组内比较行 χ^2 Cochran-Armitage趋势检验;计数资料以例或率表示,组间比较行 χ^2 检验。 $P < 0.05$ 为差异有统计学意义。

结 果

一、两组治疗前后疼痛程度比较

两组治疗后及随访1个月时VAS评分均低于治疗前,且观察组低于对照组,差异均有统计学意义(均 $P < 0.05$)。见表1。

表1 两组治疗前后VAS评分比较

组别	治疗前(分)	治疗后(分)	随访1个月(分)	F值	P值
观察组	5.97±0.29	4.24±0.28	2.37±0.24	2055.233	0.000
对照组	6.02±0.31	4.95±0.30	3.08±0.24	1285.405	0.000
t 值	0.801	12.265	14.779	-	-
P 值	0.425	0.000	0.000	-	-

二、两组患者肩关节活动度比较

两组治疗后及随访1个月时AFROM、AAROM均高于治疗前,且观察组高于对照组,差异均有统计学意义(均 $P < 0.05$)。见表2,3。

表2 两组治疗前后AFROM比较

组别	治疗前(°)	治疗后(°)	随访1个月(°)	F值	P值
观察组	77.84±2.72	109.70±5.92	172.24±9.06	2543.987	0.000
对照组	77.72±2.75	89.00±5.44	153.10±9.74	1817.693	0.000
t 值	0.219	18.214	10.177	-	-
P 值	0.827	0.000	0.000	-	-

表3 两组治疗前后AAROM比较

组别	治疗前(°)	治疗后(°)	随访1个月(°)	F值	P值
观察组	72.44±5.18	110.00±6.70	174.50±11.76	1916.501	0.000
对照组	71.38±5.76	106.00±7.31	153.54±10.76	1227.333	0.000
t 值	0.967	2.852	9.301	-	-
P 值	0.336	0.005	0.000	-	-

三、两组综合治疗效果比较

两组治疗后及随访1个月时UCLA评级均优于治疗前,且观察组优于对照组,差异均有统计学意义(均 $P < 0.05$)。见表4。

表4 两组治疗前后UCLA评级比较

组别	治疗前(例)			治疗后(例)			随访1个月(例)			χ^2 值	P值
	优	良	差	优	良	差	优	良	差		
观察组	0	6	44	3	14	33	17	32	1	48.075	0.000
对照组	0	7	43	1	7	42	8	40	2	31.003	0.000
Z值	0.290			2.084			2.084			-	-
P值	0.772			0.037			0.037			-	-

四、两组不良反应发生率比较

治疗期间,两组均未发生严重不良反应,仅3例(对照组1例,观察组2例)患者出现注射后即刻疼痛略加重,考虑为注射操作所致,20 min内均自行缓解。

讨 论

肩袖损伤的致病机制目前尚无明确定论,但多数学者支持“缺血退变学说”^[8]和“撞击损伤学说”^[9],即“乏血管危险区”慢性磨损导致炎症反应,加之由于缺少血供,使得此处不仅容易发生损伤,且不易修复,因此肩袖损伤的治疗也暂以缓解疼痛,改善肩关节活动度为主^[10]。富血小板血浆富含自体源性血小板,可释放血小板衍生生长因子^[11]、血管通透因子^[12]、胰岛素样生长因子^[13],对促进受损组织修复和再生具有积极的作用。应用超声诊断肩袖损伤具有易操作、无损伤、可视化等特点。借助于超声,操作医师可在治疗过程中观察进针角度和位置,避免损伤周围血管、神经等重要组织,同时也可以观察药物注射情况,达到控制药量、减少药物吸收入血的目的,这为富血小板血浆治疗肩袖损伤提供了技术支撑。

本研究前瞻性在超声引导下向肩峰下滑囊注射富血小板血浆和药物来治疗肩袖损伤,结果显示,治疗后及随访1个月时,两组VAS评分均较治疗前有所降低,且观察组降低更明显(均 $P < 0.05$),与蔡宇等^[14]报道一致。提示超声引导下富血小板血浆联合药物注射治疗,具有更好的缓解疼痛效果。既往研究^[15]认为,肩袖损伤恢复过程初期,富血小板血浆所含有的血小板衍生生长因子、血管通透因子等,可促进局部生成白介素因子,诱导成纤维细胞分化,抑制炎症进一步发展,从而缓解患者疼痛。在改善肩关节活动度方面,本研究结果显示治疗后及随访1个月时,两组AFROM、AAROM、UCLA评级均高于治疗前,且观察组上述指标高于对照组,差异均有统计学意义(均 $P < 0.05$)。表明超声引导下富血小板血浆联合药物注射治疗在改善患者肩关节活动度方面疗效更显著。一项关于富血小板血浆治疗机制的研究^[16]指出,富血小板血浆可以促进肌腱细胞增殖和组织血管再生,有利于受损组织的修复。这一作用与抑制炎症的作用相互协同,使得慢性炎症得到有效控制,同时也促使“乏血管危险区”血管新生,最终有助于改善患者肩关节活动度。

此外,在治疗安全性方面,本研究尚未发现治疗期间发生较为严重的不良反应,表明超声引导下富血小板血浆联合药物注射治疗肩袖损伤具有较好的安全性,这得益于超声技术的协助,有助于减少周围组织的损伤和药物外漏。但本研究治疗期间,有3例患者出现注射后即刻疼痛略加重,考虑为注射操作所致,未经处理可自行缓解,提示在今后的工作中需要提前向患者解释说明。

综上所述,超声引导下富血小板血浆联合药物注射治疗肩袖损伤,具有较好的临床效果和安全性,可明显减轻患者疼痛,改善患者肩关节功能。

参考文献

- [1] Memahon PJ, Prasad A, Francis KA. What is the prevalence of senior-athlete rotator cuff injuries and are they associated with pain and dysfunction? [J]. Clin Orthop Relat Res, 2014, 472(8): 2427-2432.
- [2] Rahman H, Currier E, Johnson M, et al. Primary and secondary consequences of rotator cuff injury on joint stabilizing tissues in the shoulder [J]. J Biomech Eng, 2017, 139(11): 110801.
- [3] Azadvari M, Emami-Razavi SZ, Torfi F, et al. Ultrasound-guided versus blind subacromial bursa corticosteroid injection for paraplegic spinal cord injury patients with rotator cuff tendinopathy: a randomized, single-blind clinical trial [J]. Int J Neurosci, 2021, 131(5): 445-452.
- [4] 黄茂茂, 胡月, 万腾刚, 等. 超声引导下经前路富血小板血浆注射治疗肩袖损伤的临床效果研究 [J]. 华西医学, 2019, 34(12): 1407-1411.
- [5] 邓迎杰, 王筠, 孟馥芬, 等. 多模式镇痛在关节镜下肩袖损伤修复术中的临床应用观察 [J]. 医学综述, 2016, 22(7): 1439-1442.
- [6] 朱智敏, 杨德慧, 李金秋, 等. 超声引导下肩峰下滑囊和结节间沟注射联合功能锻炼治疗肩周炎的疗效观察 [J]. 解剖学研究, 2019, 41(6): 527-530.
- [7] 曾一鸣, 王燎, 严孟宁, 等. 关节镜下肩袖修补术同时行肩峰成形术手术前后肩峰形态学参数的差异 [J]. 中国骨与关节杂志, 2019, 8(8): 604-609.
- [8] 徐鸿尧, 赵建宁, 包倪荣. 肩袖损伤的机制与修复方法的研究现状及进展 [J]. 医学研究生学报, 2015, 28(2): 212-217.
- [9] 朱绍阳, 刘宁, 梁振雷. 肩袖损伤的机制及关节镜手术治疗肩袖损伤的研究进展 [J]. 中医临床研究, 2017, 9(6): 96-98.
- [10] 张一翀, 陈建海. 肩袖疾病的治疗: ISAKOS 上肢专业委员会专家共识 [J]. 中华肩肘外科电子杂志, 2014, 2(2): 128-135.
- [11] Masuki H, Okudera T, Watanebe T, et al. Growth factor and pro-inflammatory cytokine contents in platelet-rich plasma (PRP), plasma rich in growth factors (PRGF), advanced platelet-rich fibrin (A-PRF), and concentrated growth factors (CGF) [J]. Int J Implant Dent, 2016, 2(1): 19.
- [12] Mammoto T, Jiang A, Jiang E, et al. Platelet-rich plasma extract prevents pulmonary edema through angiotensin-Tie2 signaling [J]. Am J Respir Cell Mol Biol, 2015, 52(1): 56-64.
- [13] Jain NK, Gulati M. Platelet-rich plasma: a healing virtuoso [J]. Blood Res, 2016, 51(1): 3-5.
- [14] 蔡宇, 周华军, 朱朋飞, 等. 超声引导下富血小板血浆注射修复肩袖损伤的疗效观察 [J]. 中华物理医学与康复杂志, 2018, 40(9): 679-681.
- [15] Rodriguez IA, Growney Kalaf EA, Bowlin GL, et al. Platelet-rich plasma in bone regeneration: engineering the delivery for improved clinical efficacy [J]. Biomed Res Int, 2014; 392398. doi: 10.1155/2014/392398.
- [16] Boesen AP, Hansen R, Boesen MI, et al. Effect of high-volume injection, platelet-rich plasma, and sham treatment in chronic midportion achilles tendinopathy: a randomized double-blinded prospective study [J]. Am J Sports Med, 2017, 45(9): 2034-2043.

(收稿日期: 2020-05-20)

· 病例报道 ·

Ultrasonic diagnosis for foregut cyst of the neck and mediastinum: a case report 超声诊断胎儿颈部、纵隔前肠囊肿 1 例

徐晓燕 王艺璇 李天刚 赵威武 杨琼宇

[中图分类号] R445.1

[文献标识码] B

孕妇, 25 岁, 孕 1 产 0, 既往体健, 孕期无合并症。孕 13 周测得胎儿颈项透明层厚度 2.1 mm, 唐氏筛查未见异常。孕 24 周超声检查: 胎儿左侧颈部气管外侧见一大小为 2.8 cm×2.9 cm×1.4 cm 条形囊性占位(图 1), 轮廓欠规整, 边界清晰, 气管、食管受压; CDFI 于囊壁上探及短弧状血流信号。后分别于孕 30 周和孕 35 周复查, 发现该囊性占位逐渐增大, 向下延伸至中上纵

隔, 产前超声诊断: 胎儿颈部囊性占位, 考虑食管重复囊肿, 不排除中纵隔囊肿; 其他结构未见异常。孕妇于我院足月自然分娩, 新生儿出生体质量 3570 g, 产后 Apgar 评分 9 分, 生后未开奶, 予以禁食禁水, 静脉营养维持。上消化道造影提示: 食道、胃、十二指肠、上段空肠等未见明显异常。开奶后配方奶喂养耐受。复查颈部超声提示: 左侧颈部气管外侧见一大小约