

声触诊组织成像联合常规超声鉴别诊断甲状腺结节良恶性的临床价值

郭 燕 李军普 周贵明

摘 要 **目的** 探讨声触诊组织成像(VTI)技术联合常规超声鉴别诊断甲状腺结节良恶性的临床价值。**方法** 选取于我院行常规超声和 VTI 检查的 134 例甲状腺结节患者(共 144 个结节),总结良、恶性结节的超声特征。以细针穿刺活检及手术病理结果为金标准,绘制受试者工作特征(ROC)曲线评估常规超声和 VTI 对甲状腺结节良恶性的诊断效能。**结果** 甲状腺良、恶性结节在大小、位置、回声、边缘、血流方面比较差异均无统计学意义,在纵横比和有无钙化方面比较差异均有统计学意义(均 $P < 0.05$)。恶性结节 VTI 分级多表现为 IV~VI 级(83.9%),良性结节分级多表现为 I~III 级(90.2%),差异有统计学意义($P < 0.05$);62 个恶性结节的 VTI 与常规超声测量的面积比为 1.45 ± 0.45 ,82 个良性结节的面积比为 1.09 ± 0.15 ,差异有统计学意义($P < 0.05$)。ROC 曲线分析表明,VTI 分级的截断值为 IV 级,其诊断敏感性、特异性、准确率、阳性预测值、阴性预测值和约登指数分别为 83.5%、90.2%、87.5%、86.7%、88.1% 和 0.741;面积比的截断值为 1.22,其诊断敏感性、特异性、准确率、阳性预测值、阴性预测值和约登指数分别为 79.0%、80.5%、79.9%、75.3%、83.5% 和 0.495;二者联合诊断的敏感性、特异性、准确率、阳性预测值、阴性预测值、约登指数分别为 82.3%、92.7%、88.2%、89.5%、87.4% 和 0.749。**结论** VTI 和常规超声均可应用于甲状腺结节良恶性的诊断,二者联合应用可进一步提高诊断特异性和准确率。

关键词 超声检查;声触诊组织成像;甲状腺结节,良恶性

[中图分类号]R445.1;R736.1

[文献标识码]A

Clinical value of virtual touch tissue imaging combined with conventional ultrasound in the differential diagnosis of benign and malignant thyroid nodules

GUO Yan, LI Junpu, ZHOU Guiming

Department of Ultrasound, Tianjin Medical University General Hospital, Tianjin 300052, China

ABSTRACT **Objective** To explore the clinical value of virtual touch tissue imaging (VTI) combined with conventional ultrasound in the differential diagnosis of benign and malignant thyroid nodules. **Methods** A total of 134 patients with 144 thyroid nodules who underwent conventional ultrasound and VTI from our hospital were enrolled, the ultrasound characteristics of benign and malignant nodules was summarized. Taking fine needle aspiration biopsy and surgical pathology findings as the gold standard, the receiver operating characteristic (ROC) curve was drawn to assess the diagnostic value of conventional ultrasound and VTI for benign and malignant thyroid nodules. **Results** There were no statistically significant differences between benign and malignant thyroid nodules in terms of size, location, echogenicity, margin and blood flow, but the differences were statistically significant in aspect ratio and calcification (both $P < 0.05$). The VTI grading of most malignant nodules were grade IV ~ VI (83.9%), and most benign nodules were grade I ~ III (90.2%). There was significant difference of VTI grading between benign and malignant nodules ($P < 0.05$). The area ratio value of 62 malignant nodules was 1.45 ± 0.45 , and that of 82 benign nodules was 1.09 ± 0.15 , which indicated a significant difference ($P < 0.05$). ROC analysis showed that, the cutoff value of VTI grading was grade IV, and the sensitivity, specificity, accuracy, positive predictive value, negative predictive value and Youden index were 83.5%, 90.2%, 87.5%, 86.7%, 88.1% and 0.741, respectively. The cutoff value of area ratio was 1.22, and the sensitivity, specificity, accuracy, positive predictive value, negative predictive value and Youden index were 79.0%, 80.5%,

79.9%, 75.3%, 83.5% and 0.495, respectively. The specificity, accuracy, positive predictive value and Youden index of two combined were 82.3%, 92.7%, 88.2%, 89.5%, 87.4% and 0.749, respectively. **Conclusion** VTI and conventional ultrasound can be used in the diagnosis of benign and malignant thyroid nodules. The combined application of the two further improves the diagnostic specificity and accuracy.

KEY WORDS Ultrasonography; Virtual touch tissue imaging; Thyroid nodules, benign and malignant

声触诊组织成像(virtual touch tissue imaging, VTI)技术作为一种新的超声弹性成像技术,通过定性评估组织间的硬度差异从而鉴别病灶的良恶性,近年来已广泛应用于甲状腺结节良恶性的鉴别诊断^[1-2]。应变弹性成像与常规超声检查测得病灶的面积比是应变弹性成像半定量评价的方法之一^[3]。本研究拟通过 VTI 分级、面积比及二者联合对甲状腺结节的性质进行鉴别,旨在探讨 VTI 技术联合常规超声鉴别诊断甲状腺结节良恶性的可行性和应用价值。

资料与方法

一、研究对象

选取 2017 年 10 月至 2018 年 1 月我院经细针穿刺活检(fine needle aspiration, FNA)及术后病理确诊的甲状腺结节患者 134 例,男 29 例,女 105 例;年龄 24~83 岁,平均(45.8±13.2)岁。所有患者均行常规超声和 VTI 检查。纳入标准:①实性或几乎实性(≤25% 囊性)结节;②结节直径 5~30 mm;③检查前结节未经治疗。排除标准:①超声表现为明显的良性,如囊性病变和海绵状回声;②超声引导下 FNA 诊断为可疑恶性或恶性但未经手术病理证实。对于多发性结节患者,则根据常规超声表现选择可疑恶性结节或最大实性结节进行分析,最终共 144 个结节纳入本研究。对纳入的结节均行 FNA,结果为可疑恶性或恶性者进一步行手术切除组织病理确认。本研究经我院医学伦理委员会批准,入选者均知情同意。

二、仪器与方法

1. 仪器:使用西门子 Acuson S 3000 彩色多普勒超声诊断仪,9L4 线阵探头,频率 4~9 MHz。

2. 常规超声检查:受检者取合适体位,充分暴露甲状腺,常规超声观察结节的大小、位置、成分、回声、形状、边缘及钙化情况,依据甲状腺影像报告和数据库系统(TI-RADS)^[4]进行分级。

3. VTI 检查:不同组织的弹性呈现为不同的黑白灰度值,白色表示组织相对柔软,黑色表示组织相对较硬。根据病变区域内白色与黑色部分的显示比例,将 VTI 图像分为 6 级^[5]: I 级,结节整体显示白色(黑色部分占 0%~20%); II 级,结节以白色为主,伴有少量黑色

(黑色部分占 20%~40%); III 级,结节显示的白色和黑色面积大致相同(黑色部分占 40%~60%); IV 级,结节以黑色为主,同时伴有少量亮点(黑色部分占 60%~80%); V 级,结节几乎完全呈黑色(黑色部分≥80%); VI 级,结节完全黑色,无亮点。应用 Photoshop 软件(CS6; Adobe Systems, Inc, San Jose, CA)计算 VTI 与常规超声测得的结节面积比:将常规超声显示的目的区域描绘在结节边缘周围,定义为 A1;将 VTI 显示的结节与邻近甲状腺组织不同的灰度区域描绘在结节边缘周围,定义为 A2, A2 与 A1 的比值即为面积比,测量 2 次取平均值作为最终测值。若结节显示出与邻近甲状腺组织相似的灰度级,则将常规超声图像的描记线平移到 VTI 图像上,然后根据灰度图像上显示的黑白边界仔细调整描记线。以上操作均由同一具有 5 年甲状腺超声和 2 年声辐射力脉冲成像(ARFI)检查经验的超声医师完成。

4. 图像分析:将常规超声 TI-RADS 分级、VTI 分级及面积比均保存到计算机,由两名同时具有 10 年以上甲状腺超声和 3 年以上 ARFI 检查经验的超声医师分别进行离线评估,且对患者基本信息、病理诊断和其他影像学结果等均不知情。若评估结果不一致,则由第 3 名具有 20 年甲状腺超声和 5 年 ARFI 检查经验超声医师审查图像做出最终判断。

三、统计学处理

应用 Graph Pad Prism 7.0 和 SPSS 21.0 统计软件,计量资料以 $\bar{x} \pm s$ 表示,行独立样本 *t* 检验;计数资料以频数或率表示,行 Chi-Square 或 Fisher 检验。绘制 VTI 分级、面积比及二者联合诊断甲状腺结节良恶性的受试者工作特征(ROC)曲线,确定其截断值并计算曲线下面积(AUC)。*P*<0.05 为差异有统计学意义。

结 果

144 个甲状腺结节经 FNA 及手术病理确诊为良性 82 个,恶性 62 个。良性结节包括结节性甲状腺肿 65 个,甲状腺腺瘤 11 个,桥本甲状腺炎 5 个;恶性结节包括甲状腺乳头状癌 60 个,甲状腺髓样癌 2 个。

一、甲状腺结节的常规超声特征比较

甲状腺良、恶性结节在大小、位置、回声、边缘、血

流方面比较,差异均无统计学意义;在纵横比和有无钙化方面比较,差异均有统计学意义(均 $P < 0.05$)。见表1。

二、甲状腺结节的VTI分级和面积比比较

82个良性结节中,VTI分级为:I级7个,II级32个,III级35个,IV级8个;62个恶性结节中,VTI分级为:

II级5个,III级5个,IV级24个,V级24个,VI级4个。90.2%的良性结节VTI分级为I~III级,83.9%的恶性结节VTI分级为IV~VI级,二者比较差异有统计学意义($P < 0.05$)。62个恶性结节的平均面积比为 1.45 ± 0.45 ,82个良性结节的平均面积比为 1.09 ± 0.15 ,二者比较差异有统计学意义($P < 0.001$)。见表2和图1,2。

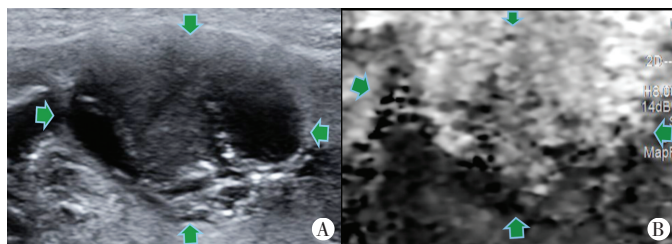
表1 144个甲状腺结节的常规超声特征比较

病理结果	结节数量(个)		大小(cm)	位置(个)			回声(个)		
	单发	多发		左叶	右叶	峡部	极低回声	低回声	等/高回声
良性	23	54	1.11 ± 0.65	34	44	1	2	67	13
恶性	17	40	1.10 ± 0.47	30	30	2	4	51	7
P值	>0.05		>0.05	>0.05			>0.05		

病理结果	边缘(个)		纵横比(个)		钙化(个)				血流(个)		
	清晰	不清晰	>1	≤1	无钙化	点状钙化	钙化斑	多发钙化	乏血供	有血供	血供丰富
良性	37	45	70	12	41	19	10	12	33	44	5
恶性	21	41	43	19	19	27	6	10	20	37	5
P值	>0.05		<0.05		<0.05				>0.05		

表2 甲状腺结节的VTI分级和面积比比较

病理结果	VTI分级(个)						面积比
	I级	II级	III级	IV级	V级	VI级	
良性	7	32	35	8	0	0	1.09 ± 0.15
恶性	0	5	5	24	24	4	1.45 ± 0.45

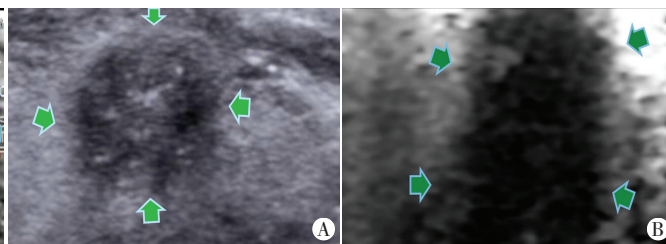


A: 甲状腺左叶混合回声结节,大小约 $1.26 \text{ cm} \times 1.65 \text{ cm} \times 0.57 \text{ cm}$,边界清晰,内回声不均匀,内可见多发细点状强回声,TI-RADS 4a类;B: VTI分级II级,面积比1.14

图1 结节性甲状腺肿患者(女,38岁)超声图像

三、ROC曲线分析

ROC曲线分析显示,VTI分级诊断甲状腺恶性结节的AUC为0.898(95%可信区间0.842~0.954),截断值为IV级,诊断敏感性、特异性、准确率、阳性预测值、阴性预测值和约登指数分别为83.9%、90.2%、87.5%、86.7%、88.1%和0.741。面积比诊断甲状腺恶性结节的AUC为0.860(95%可信区间0.799~0.922),截断值为1.22,诊断敏感性、特异性、准确率、阳性预测值、阴性预测值和约登指数分别为79.0%、80.5%、79.9%、75.3%、83.5%和0.495。二者联合应用诊断甲状腺恶性结节的AUC为0.936(95%可信区间0.897~0.975),敏感性、特异性、准确率、阳性预测值、阴性预测值和约登指数分别为82.3%、92.7%、88.2%、89.5%、87.4%



A: 甲状腺右叶低回声结节,大小约 $1.1 \text{ cm} \times 1.1 \text{ cm} \times 0.7 \text{ cm}$,边界欠清晰,内回声不均匀,内可见细点状强回声,TI-RADS 4b类;B: VTI分级V级,面积比2.26

图2 甲状腺乳头状癌患者(女,40岁)超声图像

和0.749。二者联合应用的特异性、准确率、阳性预测值、约登指数均高于VTI分级和面积比单独应用,但差异均无统计学意义。见图3和表3。

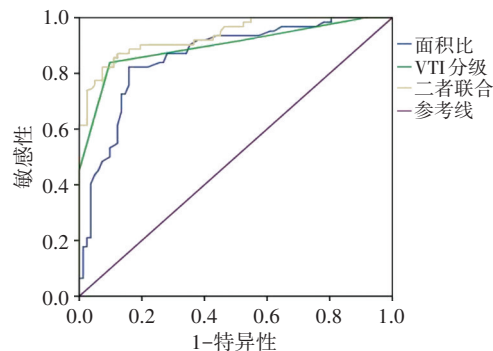


图3 VTI分级、面积比及二者联合诊断甲状腺恶性结节的ROC曲线图

表 3 VTI 分级、面积比及二者联合对甲状腺恶性结节的诊断效能

参数	敏感性 (%)	特异性 (%)	准确性 (%)	阳性预测值 (%)	阴性预测值 (%)	约登指数	曲线下面积
VTI 分级	83.9	90.2	87.5	86.7	88.1	0.741	0.898
面积比	79.0	80.5	79.9	75.3	83.5	0.495	0.860
二者联合	82.3	92.7	88.2	89.5	87.4	0.749	0.936

讨 论

传统应变弹性成像的可重复性较差,受操作者主观影响较大。而 ARFI 在理论上与操作者无关,较常规超声弹性成像具有更好的重复性^[6]。研究^[7-8]表明,ARFI 在操作者内(相关系数为 0.73~0.90)和操作者间(相关系数为 0.73~0.86)均具有良好的一致性。本研究旨在探讨 VTI 技术联合常规超声鉴别诊断甲状腺结节良恶性的应用价值。

与传统弹性成像技术类似,VTI 分级分为 6 级, I 级表示组织较软, VI 级表示组织较硬。本研究结果表明,甲状腺结节 VTI 分级 III 级及以下高度提示良性, IV 级及以上则高度提示恶性。面积比是评价 VTI 诊断情况的一个新参数,其概念来自于乳腺的常规弹性成像,潜在的机制可能与乳腺癌的侵袭、浸润性病理特征有关^[9]。乳腺癌浸润到邻近组织在常规超声图像中无法显示,但可以通过弹性成像来描述,对邻近组织的浸润可能导致肿瘤周围组织硬度增加,因此弹性成像图像显示的病变区域面积大于常规超声。在病理样本中,甲状腺恶性结节也具有这种侵袭、浸润特征,而甲状腺良性病变则无此表现^[10]。因此理论上推测,VTI 测得甲状腺恶性结节面积可能大于常规超声测值。本研究结果也证实了这个假设,恶性结节面积比明显大于良性结节($P < 0.01$)。

本研究通过分析甲状腺结节 VTI 分级与面积比的诊断效能发现,当结节的 VTI 分级为 IV 级及以上或面积比 ≥ 1.22 时,该结节为恶性的可能性较高。本研究共 10 个结节 VTI 分级诊断为假阴性,这些结节以面积比 ≥ 1.22 作为诊断标准时,有 9 个结节诊断为阳性;在 VTI 分级诊断中,8 个结节诊断为假阳性,这些结节以面积比 ≥ 1.22 作为诊断标准时,有 6 个诊断为阴性。已有研究^[3]证实,VTI 分级联合面积比将进一步提高诊断的效率。本研究结果与上述研究一致,VTI 分级、面积比联合应用可以提高对甲状腺结节的诊断效能,其 AUC、特异性、准确率、阳性预测值、约登指数均优于其单独应用。

本研究的局限性:①入选对象不能代表一般人群,筛选病例时已排除常规超声显示为良性的结节,

纳入病例中 42.5% 为恶性结节,因此所得结果可能存在选择性偏差,需进一步在一般人群中进行验证。②由于良、恶性结节本身存在的形态学差异,本研究中纳入的甲状腺结节在有无钙化和纵横比 > 1 方面存在显著差异,可能对 VTI 分级和面积比产生影响,从而在一定程度上影响对结节性质的判定。③本研究中恶性结节组织学类型较单一,几乎均为甲状腺乳头状癌,髓样癌仅 2 个,由于髓样癌和乳头状癌的组织硬度不同,因此其 VTI 分级可能不同。

综上所述,VTI 分级和面积比均可应用于甲状腺恶性结节的诊断,二者联合应用进一步提高了诊断效能。VTI 技术联合常规超声对甲状腺结节的良恶性有一定的鉴别诊断价值。

参考文献

- [1] Yavuz A, Akbudak İ, Üçler R, et al. Comparison of efficiencies between shear wave elastography, fine-needle aspiration biopsy and american college of radiology thyroid imaging reporting and data system scoring system in determining the malignancy potential of solid thyroid nodules[J]. *Ultrasound Q*, 2020, 37(2): 155-160.
- [2] Wang HX, Lu F, Xu XH, et al. Diagnostic performance evaluation of practice guidelines, elastography and their combined results for thyroid nodules: a multicenter study[J]. *Ultrasound Med Biol*, 2020, 46(8): 1916-1927.
- [3] Xu JM, Xu HX, Zhang YF, et al. Virtual touch tissue imaging for differential diagnosis of thyroid nodules: additional value of the area ratio[J]. *J Ultrasound Med*, 2016, 35(5): 917-926.
- [4] Russ G, Bigorgne C, Royer B, et al. The thyroid imaging reporting and data system (TI-RADS) for ultrasound of the thyroid[J]. *J Radiol*, 2011, 92(7-8): 701-713.
- [5] Xu JM, Xu XH, Xu HX, et al. Conventional US, US elasticity imaging, and acoustic radiation force impulse imaging for prediction of malignancy in thyroid nodules [J]. *Radiology*, 2014, 272(2): 577-586.
- [6] Bruno C, Minniti S, Bucci A, et al. ARFI: from basic principles to clinical applications in diffuse chronic disease—a review [J]. *Insights Imaging*, 2016, 7(5): 735-746.
- [7] Zhang YF, Xu HX, He Y, et al. Virtual touch tissue quantification of acoustic radiation force impulse: a new ultrasound elastic imaging in the diagnosis of thyroid nodules[J]. *PLoS One*, 2012, 7(11): 49094.
- [8] Lim DJ, Luo S, Kim MH, et al. Interobserver agreement and intraobserver reproducibility in thyroid ultrasound elastography [J]. *Am J Roentgenol*, 2012, 198(4): 896-901.
- [9] Gong X, Wang Y, Xu P. Application of real-time ultrasound elastography for differential diagnosis of breast tumors[J]. *J Ultrasound Med*, 2013, 32(12): 2171-2176.
- [10] Kim KJ, Hong SW, Lee YS, et al. Tumor margin histology predicts tumor aggressiveness in papillary thyroid carcinoma: a study of 514 consecutive patients[J]. *J Korean Med Sci*, 2011, 26(3): 346-351.

(收稿日期:2021-03-23)