

2019, 33(1):65-68.

- [8] Oakland H, Joseph P, Naeije R, et al. Arterial load and right ventricular-vascular coupling in pulmonary hypertension[J]. J Appl Physiol (1985), 2021, 131(1):424-433.
- [9] Coleman RD, Chartan CA, Mourani PM. Intensive care management of right ventricular failure and pulmonary hypertension crises[J]. Pediatr Pulmonol, 2021, 56(3):636-648.
- [10] 孙行行, 吴文汇, 袁平, 等. 三尖瓣环收缩期位移评价先天性心脏病相关肺动脉高压疾病严重程度的价值[J]. 同济大学学报(医学

版), 2018, 39(4):56-60.

- [11] 张学铭, 杨梦慧, 庄琦, 等. 二维斑点追踪技术对肺动脉高压患者右心房功能及预后的评估价值[J]. 山东医药, 2019, 59(13):1-5.
- [12] 孙丹丹, 段云友, 侯传举, 等. 先天性心脏病所致肺动脉高压患者肝中静脉血流频谱变化特征[J]. 中华医学超声杂志(电子版), 2015, 21(11):860-864.
- [13] 苟春丽, 刘永铭, 薛丽丽, 等. 射血分数保留的心力衰竭患者右心功能障碍特征及影响因素分析[J]. 中国循环杂志, 2022, 37(5):494-499.

(收稿日期:2022-04-07)

## · 病例报道 ·

## Ultrasonic diagnosis of congenital dislocation of patella: a case report

### 超声诊断先天性髌骨脱位 1 例

燕志恒 马斌 姚彦武 张仲康 李天刚 王艺璇 杨琼宇

[中图分类号]R445.1

[文献标识码]B

患儿女, 6个月, 因“左膝关节外翻畸形5个月”入院。出生后42 d新生儿筛查时发现左侧膝关节外翻, 单侧发病, 未伴其他畸形, 无家族发病史; 我院髌关节超声检查提示左侧发育性髌关节发育不良(Ⅱb型); 于我院骨科行闭合复位、人字位石膏管型固定保守治疗, 左侧髌关节 $\alpha$ 角逐渐恢复正常, 治疗后2个月和3个月时复查膝关节X线检查均提示阴性。患儿6个月复查时发现患侧肢体较右侧明显缩短, 膝关节外翻畸形未见好转。X线检查提示: 左侧膝关节内外髌关节面与胫骨上端平台移位, 腓骨位于胫骨后方偏内侧, 膝关节脱位不排除; 左膝关节骨化核异常, 软骨病变不排除; 股骨与胫骨可见“葱皮样”骨膜反应。CT提示: 左侧股骨远端骨骺、胫骨近端骨骺处多发钙化; 左侧膝关节脱位(图1)。超声检查: 左侧髌骨位于膝关节外侧, 屈曲位及伸直位均未见髌骨回到股骨滑车(图2)。超声提示: 左侧膝关节髌骨位于股骨外侧髌外侧, 屈曲时未见恢复, 考虑髌骨脱位临床综合考虑诊断为先天性髌骨脱位。后于外院行左侧膝关节内侧髌骨韧带重建术, 术后支具保护, 恢复良好。

讨论: 先天性髌骨脱位是膝关节生长发育异常的一种罕见畸形, 以双侧多见, 存在家族性, 可伴有其他神经系统畸形, 如

Down综合征等<sup>[1]</sup>。本例患儿为单侧发病, 未伴其他畸形, 无家族发病史。先天性髌骨脱位是由于膝关节周围结构先天性发育不良或肌肉力量的不平衡导致, 其诊断关键在于髌骨不能回到正常股骨滑车, 髌骨固定脱位于股骨外侧, 严重者可与股骨外侧髌形成假关节<sup>[2]</sup>。该畸形早期诊断困难, 原因为幼儿时期髌骨及股骨下段未骨化, X线检查多无阳性发现, 故易漏诊而贻误治疗, 造成儿童膝关节永久畸形, 如膝外翻、外旋、挛缩屈曲等<sup>[3]</sup>。本例患儿以膝关节挛缩及外翻畸形就诊, 多次误诊为髌关节脱位, 采取石膏固定保守治疗, 效果不佳。先天性髌骨脱位应与习惯性髌骨脱位、外伤性髌骨脱位鉴别诊断, 三者典型超声表现均为低回声髌骨脱离股骨滑车, 移位于股骨外侧。先天性髌骨脱位表现为无论膝关节处于屈曲位还是伸直位, 髌骨均不能回到股骨滑车; 习惯性髌骨脱位表现为低回声髌骨屈曲时位于膝关节外侧, 伸直位时回归滑车表面; 外伤性髌骨脱位髌骨虽位于股骨外侧, 但其外伤病史有助于鉴别诊断。

总之, 超声检查不仅可以实时动态观察髌骨及其毗邻位置的关系, 还能观察周围韧带结构, 为临床提供更多的诊断信息, 是诊断先天性髌骨脱位的一种有效检查方法。

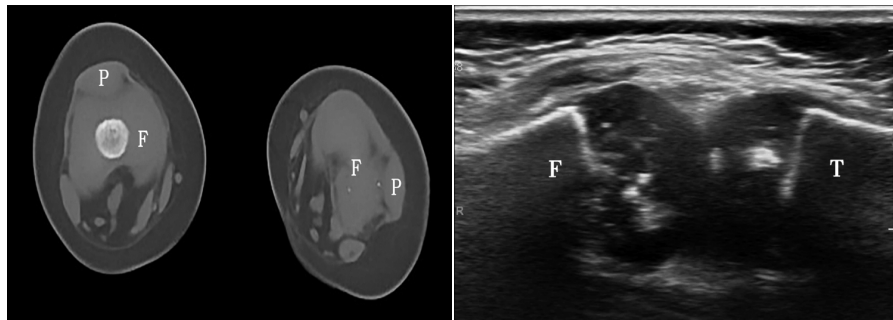


图1 CT示左侧膝关节脱位(F:股骨;P:髌骨) 图2 声像图示左侧膝关节髌骨脱位(F:股骨; T:胫骨)

## 参考文献

- [1] Mei H, He R, Liu K, et al. Presumed Larsen syndrome in a child: a case with a 12-year follow-up[J]. J Pediatr Orthop B, 2015, 24(3):268-273.
- [2] 黄伟, 丁晶. 股骨滑车发育不良的研究现状与进展[J]. 西南国防医药, 2019, 29(1):88-90.
- [3] 濮冲, 嵇保彪. 儿童及青少年髌骨脱位的诊治进展[J]. 中华小儿外科杂志, 2020, 41(12):1143-1147.

(收稿日期:2022-03-23)

作者单位:730050 兰州市, 甘肃省妇幼保健院功能检查科

通讯作者:杨琼宇, Email:1770014649@qq.com