

超声造影鉴别肾细胞癌亚型及肾血管平滑肌脂肪瘤的临床价值

樊瑞琪 李廷廷 王婧婕 米娜 王卓然 贾春梅

摘要 **目的** 探讨超声造影在鉴别肾细胞癌(RCC)亚型及肾血管平滑肌脂肪瘤(AML)中的临床价值。**方法** 选取我院经病理确诊的肾脏肿瘤患者76例,其中肾透明细胞癌45例(CCRCC组),肾乳头状癌9例(PRCC组),肾嫌色细胞癌8例(CHRCC组),AML 14例(AML组),比较各组常规超声图像特征、超声造影增强模式、超声造影定量参数差值的差异,其中超声造影定量参数差值包括病灶最大增强区域与周围正常肾实质感兴趣区域峰值强度、基础强度、上升斜率、达峰时间、曲线下面积、梯度的差值(ΔPI 、 ΔBI 、 ΔSL 、 ΔTTP 、 ΔAUC 、 $\Delta Grad$)。**结果** ①各组常规超声图像特征比较:与AML组比较,CCRCC组以低回声、向外突出生长、内部回声不均匀、有假包膜、富血供表现为,CHRCC组以低回声、向外突出生长、有假包膜表现为,PRCC组以低回声、内部回声不均匀表现为,差异均有统计学意义(均 $P<0.05$);CCRCC组、PRCC组、CHRCC组各常规超声图像特征两两比较差异均无统计学意义。②各组超声造影增强模式比较:CCRCC组以“快进”、“慢退”、增强后呈不均匀高增强、环状高增强表现为,与AML组比较差异均有统计学意义(均 $P<0.05$);AML组以增强均匀为主,与CHRCC组、PRCC组比较差异均有统计学意义(均 $P<0.05$);PRCC组以“慢进”、“快退”、低增强、无环状高增强表现为,与CCRCC组比较差异均有统计学意义(均 $P<0.05$);CHRCC组以“快退”、等或低增强、无环状高增强表现为,与CCRCC组比较差异均有统计学意义(均 $P<0.05$);PRCC组与CHRCC组各超声造影增强模式比较差异均无统计学意义;③各组超声造影定量参数差值比较:与AML组比较,CCRCC组 ΔPI 、 ΔAUC 均增高, ΔBI 、 ΔTTP 均降低,PRCC组 ΔBI 、 ΔTTP 均增高,CHRCC组 ΔBI 降低,差异均有统计学意义(均 $P<0.05$);与CCRCC组比较,PRCC组 ΔPI 、 ΔAUC 、 $\Delta Grad$ 均降低, ΔBI 、 ΔTTP 均增高,CHRCC组 ΔPI 、 ΔTTP 、 ΔAUC 均降低,差异均有统计学意义(均 $P<0.05$);与PRCC组比较,CHRCC组 ΔBI 降低、 $\Delta Grad$ 增高,差异均有统计学意义(均 $P<0.05$)。**结论** 超声造影增强模式及其定量参数分析在鉴别RCC亚型及AML中有一定的临床价值。

关键词 超声检查;造影剂;肾细胞癌,亚型;肾血管平滑肌脂肪瘤;鉴别诊断

[中图分类号]R445.1;R737.11

[文献标识码]A

Clinical value of contrast-enhanced ultrasound in distinguishing subtypes of renal cell carcinoma and angiomyolipoma

FAN Ruiqi, LI Tingting, WANG Jingjie, MI Na, WANG Zhuoran, JIA Chunmei

Department of Ultrasound, First Hospital of Shanxi Medical University, Taiyuan 030001, China

ABSTRACT **Objective** To explore the clinical value of contrast-enhanced ultrasound in distinguishing subtypes of renal cell carcinoma (RCC) and angiomyolipoma (AML). **Methods** Seventy-six patients with renal tumors diagnosed by pathology in our hospital were selected, including 45 cases of clear cell carcinoma (CCRCC group), 9 cases of papillary carcinoma (PRCC group), 8 cases of chromophobe cell carcinoma (CHRCC group), and 14 cases of AML (AML group). The conventional ultrasound features, contrast-enhanced ultrasound patterns, and the difference of changes of the quantitative parameters of contrast-enhanced ultrasound between the lesion and the surrounding normal renal parenchyma were compared in each group. The changes of quantitative parameters of contrast-enhanced ultrasound including peak intensity, basic intensity, ascending slope, peak time, area under the curve and gradient difference (ΔPI , ΔBI , ΔSL , ΔTTP , ΔAUC , $\Delta Grad$) between the

lesion and the surrounding normal renal parenchyma. **Results** ① Comparison of conventional ultrasound image features among groups: compared with the AML group, the CCRCC group mainly showed hypoechoic, exophytic growth, heterogeneous internal echo, pseudo capsule, and rich blood supply, the CHRCC group mainly showed hypoechoic, exophytic growth, and pseudo capsule, the PRCC group mainly showed hypoechoic and heterogeneous internal echo, the differences were statistically significant (all $P < 0.05$). There were no significant differences in conventional ultrasound features between CCRCC, PRCC and CHRCC in pairs. ② Comparison of contrast-enhanced ultrasound patterns among groups: the CCRCC group mainly showed “fast wash-in” and “slow wash-out”, heterogeneous hyperenhancement, and ring-shaped hyperenhancement, which were significantly different from the AML group (all $P < 0.05$). The AML group mainly showed homogeneous enhancement, which was significantly different from the CHRCC and PRCC groups (both $P < 0.05$). The PRCC group mainly showed “slow wash-in”, “fast wash-out”, hypoenhancement, and no ring-shaped hyperenhancement, which were significantly different from the CCRCC group (all $P < 0.05$). The CHRCC group mainly showed “fast wash-out”, iso/hypoenhancement, and no ring-shaped hyperenhancement, which were significantly different from the CCRCC group (all $P < 0.05$). There were no significant differences in contrast-enhanced patterns between PRCC group and CHRCC group. ③ Comparison of changes of contrast-enhanced quantification parameters among groups: compared with the AML group, ΔPI and ΔAUC were increased, ΔBI and ΔTTP were decreased in the CCRCC group, ΔBI and ΔTTP were increased in the PRCC group, ΔBI was decreased in the CHRCC group, and the differences were statistically significant (all $P < 0.05$). Compared with the CCRCC group, ΔPI , ΔAUC and $\Delta Grad$ were decreased, and ΔBI , ΔTTP were increased in the PRCC group, ΔPI , ΔTTP and ΔAUC were decreased in the CHRCC group, and the differences were statistically significant (all $P < 0.05$). Compared with PRCC group, ΔBI was decreased and $\Delta Grad$ was increased in CHRCC group, and the differences were statistically significant (both $P < 0.05$). **Conclusion** The contrast-enhanced ultrasound patterns and quantitative parameter analysis have certain clinical value in distinguishing subtypes of renal cell carcinoma and AML.

KEY WORDS Ultrasonography; Contrast agent; Renal cell carcinoma, subtype; Angiomyolipoma; Differential diagnosis

肾细胞癌(renal cell carcinoma, RCC)是最常见的原发性肾脏恶性肿瘤^[1];其组织病理学可表现为不同的亚型,主要包括肾透明细胞癌(clear cell renal cell carcinoma, CCRCC)、肾乳头状细胞癌(papillary renal cell carcinoma, PRCC)、肾嫌色细胞癌(chromophobe renal cell carcinoma, CHRCC),其中以 CCRCC 最常见,占 RCC 发病率的 80%~90%,具有较高的侵袭性和转移率,患者 5 年生存率为 55%~60%;PRCC 和 CHRCC 相对少见,分别占 RCC 发病率的 10%~15%、4%~5%,预后较好,患者 5 年生存率分别为 80%~90% 和 80%~100%^[2-3]。肾血管平滑肌脂肪瘤(angiomyolipoma, AML)是一种常见的肾脏良性间叶源性肿瘤^[4],临床仅需保守治疗和积极监测。鉴别肾脏肿瘤的病理学类型对临床制定治疗决策和评估预后具有重要意义。超声造影能够清晰显示肿瘤内部血管结构及其血流灌注情况,可为诊断和鉴别诊断肾脏肿瘤及复杂囊肿提供更多影像学信息,具有明显优势。本研究通过比较 RCC 各亚型及 AML 的超声造影增强模式,以及超声造影对病灶与周围正常肾实质感兴趣区域的时间-强度曲线(time-intensity curve, TIC)参数的差值,旨在探讨其在鉴别 RCC 亚型及 AML 中的应用价值。

资料与方法

一、研究对象

选取 2020 年 9 月至 2022 年 6 月我院经病理确诊的肾脏肿瘤患者 76 例,男 40 例,女 36 例,年龄 30~83 岁,平均(56.6±12.8)岁;均为单侧、单发病灶,最大径 1.6~11.8 cm;其中 CCRCC 组 45 例,男 29 例,女 16 例,年龄 32~83 岁,平均(56.7±13.5)岁,位于左肾 19 例,右肾 26 例,病灶最大径(4.19±2.12)cm;PRCC 组 9 例,男 5 例,女 4 例,年龄 61~72 岁,平均(67.2±4.1)岁,位于左肾 4 例,右肾 5 例,病灶最大径(4.27±2.66)cm;CHRCC 组 8 例,男 2 例,女 6 例,年龄 43~59 岁,平均(53.0±6.5)岁,位于左肾 2 例,右肾 6 例,病灶最大径(4.01±2.45)cm;AML 组 14 例,男 4 例,女 10 例,年龄 30~77 岁,平均(51.4±13.3)岁,位于左肾 8 例,右肾 6 例,病灶最大径(3.85±2.04)cm。各组患者性别比、年龄及病灶位置、最大径比较差异均无统计学意义。RCC 及其亚型诊断参考 2016 版 WHO 制定标准^[5]。纳入标准:检查前未进行相关治疗、无肿瘤破裂活动性出血、未发生多发远处转移及病历资料齐全者。本研究经我院医学伦理委员会批准,所有患者均签署知情同意书。

二、仪器与方法

使用GE Logiq E 9彩色多普勒超声诊断仪, C1-5探头, 频率1~5 MHz; 造影剂使用SonoVue(意大利Bracco公司)。患者取仰卧位或侧卧位, 先行常规超声观察病灶位置(左、右)、最大径、生长方式(有无向外突出)、内部回声类型(低、等、高、混合回声)和均匀性(均匀、不均匀)、假包膜(有、无)及血流信号(参考Adler血流分级^[6])。随后选取同时显示肾脏和病灶最佳观察切面, 进行超声造影检查。嘱患者缓慢平稳呼吸, 经静脉快速团注1.0 ml配制好的造影剂混悬液, 随后注射0.9%生理盐水5.0 ml冲管, 连续、动态观察造影全过程约2 min, 并记录病灶灌注方式、消退方式、增强强度、增强均匀性及有无环状高增强特征。开启QLAB分析软件, 将感兴趣区域尽可能放置病灶最大增强区域(ROI_{max}), 避开周围正常肾实质或较大供血血管; 周围正常肾实质感兴趣区域(ROI_{refer})放置于相邻增强均匀的肾皮质, 尽量与病灶同一深度, 获得各感兴趣区域TIC, 以及峰值强度(PI)、基础强度(BI)、上升斜率(SL)、达峰时间(TTP)、曲线下面积(AUC)、梯度(Grad); 计算ROI_{max}与ROI_{refer}上述各参数的差值, 即 ΔPI 、 ΔBI 、 ΔSL 、 ΔTTP 、 ΔAUC 、 $\Delta Grad$ 。

三、统计学处理

应用SPSS 26.0统计软件, 计数资料以例或率表示, 采用 χ^2 检验。正态分布的计量资料以 $\bar{x} \pm s$ 表示, 各

组比较采用方差分析; 组间内比较采用独立样本 t 检验; 非正态分布的计量资料以 $M(IQR)$ 表示, 组间比较采用非参数秩和检验。 $P < 0.05$ 为差异有统计学意义。

结 果

一、各组常规超声图像特征比较

与AML组比较, CCRCC组以低回声、向外突出生长、内部回声不均匀、有假包膜、富血供表现为主; CHRCC组以低回声、向外突出生长、有假包膜表现为主; PRCC组以低回声、内部回声不均匀表现为主, 差异均有统计学意义(均 $P < 0.05$); CCRCC组、PRCC组、CHRCC组各常规超声图像特征两两比较差异均无统计学意义。见表1。

二、各组超声造影增强模式及定量参数差值比较

1. 各组超声造影增强模式比较: CCRCC组以“快进”、“慢退”、不均匀高增强、环状高增强表现为主, 与AML组比较差异均有统计学意义(均 $P < 0.05$); AML组以增强均匀为主, 与CHRCC组、PRCC组比较差异均有统计学意义(均 $P < 0.05$); PRCC组以“慢进”、“快退”、低增强、无环状高增强表现为主, 与CCRCC组比较差异均有统计学意义(均 $P < 0.05$); CHRCC组以“快退”、等或低增强、无环状高增强表现为主, 与CCRCC组比较差异均有统计学意义(均 $P < 0.05$);

表1 各组常规超声图像特征比较

组别	内部回声类型				内部回声均匀性		生长方式		假包膜		血流分级	
	低回声	等回声	高回声	混合回声	不均匀	均匀	突出	未突出	有	无	0/I级	II/III级
AML组(14)	1	1	12	0	3	11	5	9	3	11	13	1
CCRCC组(45)	18	10	9	8	33	12	41	4	39	6	18	27
PRCC组(9)	2	0	4	3	7	2	6	3	5	4	7	2
CHRCC组(8)	3	1	2	2	5	3	8	0	6	2	6	2
AML组 vs. CCRCC组												
χ^2 值	17.796				12.094		19.075		22.156		11.964	
P 值	0.000				0.001		0.000		0.000		0.001	
AML组 vs. CHRCC组												
χ^2 值	8.727				3.711		8.703		6.044		1.378	
P 值	0.012				0.081		0.006		0.026		0.527	
AML组 vs. PRCC组												
χ^2 值	6.973				7.078		2.103		2.813		1.098	
P 值	0.042				0.013		0.214		0.179		0.538	
CCRCC组 vs. PRCC组												
χ^2 值	5.075				0.077		3.972		4.811		4.305	
P 值	0.127				1.000		0.081		0.050		0.065	
CCRCC组 vs. CHRCC组												
χ^2 值	0.873				0.393		0.769		0.721		3.358	
P 值	0.954				0.673		0.612		0.590		0.121	
PRCC组 vs. CHRCC组												
χ^2 值	2.015				0.476		3.238		0.701		0.018	
P 值	0.753				0.620		0.124		0.373		1.000	

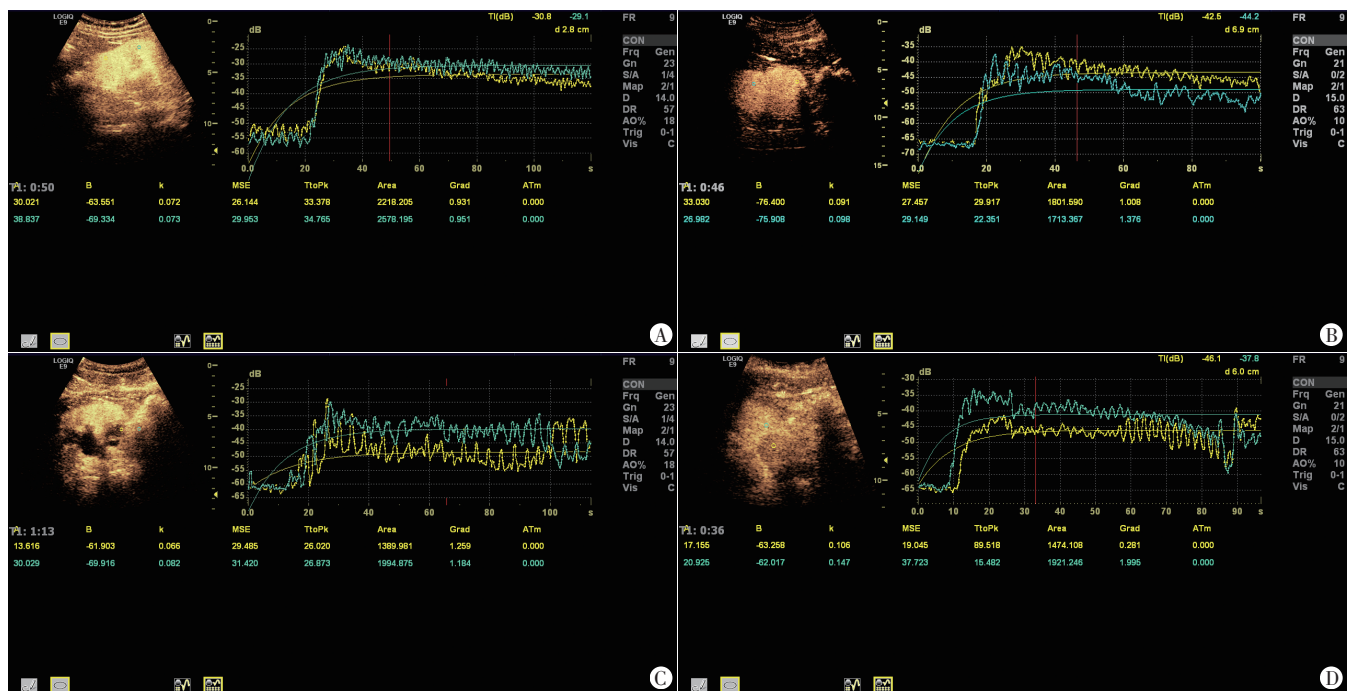
PRCC组与CHRCC组各超声造影增强模式比较差异均无统计学意义。见表2。

2. 各组超声造影定量参数差值比较: 与AML组比较, CCRCC组 Δ PI、 Δ AUC均增高, Δ BI、 Δ TTP均降低, PRCC组 Δ BI、 Δ TTP均增高, CHRCC组 Δ BI降低, 差异均

有统计学意义(均 $P < 0.05$); 与CCRCC组比较, PRCC组 Δ PI、 Δ AUC、 Δ Grad均降低, Δ BI、 Δ TTP均增高, CHRCC组 Δ PI、 Δ TTP、 Δ AUC均降低, 差异均有统计学意义(均 $P < 0.05$); 与PRCC组比较, CHRCC组 Δ BI降低、 Δ Grad增高, 差异均有统计学意义(均 $P < 0.05$)。见图1和表3。

表2 各组超声造影增强模式比较

组别	灌注方式			消退方式			增强强度			增强均匀性		环状高增强	
	快进	慢进	同步	快退	慢退	同步	等增强	低增强	高增强	不均匀	均匀	无	有
AML组(14)	4	8	2	6	4	4	5	3	6	4	10	10	4
CCRCC组(45)	33	5	7	4	38	3	4	0	41	38	7	9	36
PRCC组(9)	2	7	0	6	3	0	1	7	1	7	2	7	2
CHRCC组(8)	4	2	2	5	1	2	3	5	0	7	1	6	2
AML组 vs. CCRCC组													
χ^2 值	12.201			15.216			15.061			16.252		12.936	
P值	0.002			0.001			0.000			0.000		0.001	
AML组 vs. CHRCC组													
χ^2 值	2.231			0.988			5.641			7.071		0.033	
P值	0.435			0.844			0.063			0.024		1.000	
AML组 vs. PRCC组													
χ^2 值	1.408			2.971			6.466			5.316		0.115	
P值	0.546			0.278			0.047			0.036		1.000	
CCRCC组 vs. PRCC组													
χ^2 值	14.938			12.693			31.063			0.240		12.008	
P值	0.000			0.001			0.000			1.000		0.002	
CCRCC组 vs. CHRCC组													
χ^2 值	2.402			16.534			31.229			0.049		10.126	
P值	0.338			0.000			0.000			1.000		0.004	
PRCC组 vs. CHRCC组													
χ^2 值	4.869			2.613			2.141			0.275		0.081	
P值	0.081			0.316			0.424			1.000		1.000	



A: AML组; B: CCRCC组; C: PRCC组; D: CHRCC组

图1 各组感兴趣区域超声造影TIC图

表3 各组超声造影定量参数差值比较($\bar{x}\pm s$)

组别	ΔPI	ΔBI	ΔSL	ΔTTP	ΔAUC	$\Delta Grad$
AML组	-1.30±7.29	1.37(5.70)	0.00(0.06)	-20.12(35.60)	-3.52(868.88)	0.46(0.44)
CCRCC组	8.63±4.75▼	-3.39(8.23)▼	0.01(0.04)	-2.21(7.60)▼	361.93(430.36)▼	0.38(0.62)
PRCC组	-6.08(14.65)*	5.77±2.06▼*	-0.01(0.04)	34.51±24.4▼*	-78.87(531.04)*	-0.56(0.78)*
CHRCC组	-5.65±1.43*	-1.03±0.57▼■	0.06±0.04	-21.19(57.43)*	-194.67±158.00*	0.70±0.67■

与AML组比较,▼ $P<0.05$;与CCRCC组比较,* $P<0.05$;与PRCC比较,■ $P<0.05$ 。 ΔPI 、 ΔBI 、 ΔSL 、 ΔTTP 、 ΔAUC 、 $\Delta Grad$:分别为病灶最大增强区域与周围正常肾实质感兴趣区域峰值强度、基本强度、上升斜率、达峰时间、曲线下面积、梯度的差值

讨 论

肾脏占位性病变临床较常见,AML是最常见的良性肾脏肿瘤;RCC是最常见的原发性肾脏恶性肿瘤,在泌尿系统肿瘤中排第三,约占肾脏肿瘤的3%^[1]。目前RCC的治疗遵循个体化治疗理念,根据2019年欧洲泌尿外科学会制定的RCC指南^[2],外科手术是局部RCC的唯一根治方法,包括根治性肾脏切除术和局部肾脏切除术。RCC亚型中,PRCC、CHRCC的死亡风险均较CCRCC显著降低,未发生转移的PRCC、CHRCC及T1a~b期的CCRCC行保留肾脏部分切除术即可获得较好的预后,其余局部CCRCC均建议行根治性肾脏切除术,此外循证医学研究^[2-3]表明靶向治疗仅适用于CCRCC。因此术前准确鉴别肾脏肿瘤的病理学类型具有重要意义,必要时可通过肾脏肿瘤穿刺活检明确病理性质。但肾脏肿瘤穿刺为有创操作,可能导致出血、沿针道植入肿瘤、感染、气胸和动静脉瘘等并发症^[7],故寻找一种术前无创鉴别诊断各RCC分型的影像学方法尤为重要。

常规超声是目前筛查肾脏良恶性肿瘤的首选方法,本研究CCRCC组以低回声、内部回声不均匀、向外突出生长、富血供、有假包膜为主,分别占40.0%、73.3%、91.1%、60.0%、86.7%,均高于AML组(均 $P<0.05$)。分析原因为:CCRCC肿瘤细胞排列为实心巢索状或管状、腺泡状或乳头状,常发生变性或出血,且与肾脏良性占位病变相比,侵袭周围正常组织的速度较快、程度严重,所需营养供给大,血管密度大,此为CCRCC典型超声图像特征的基础。CHRCC来源于肾集合管的上皮细胞,肿瘤的中心通常位于髓质,并向肾盂和肾外区域扩张,肿瘤细胞沿着纤维血管密集排列,多呈均匀低回声。但CHRCC属恶性肿瘤,肿瘤生长速度较AML快,故与AML比较,CHRCC向外突出生长、有假包膜占比均更高。PRCC来源于肾脏远端曲小管的上皮细胞,肿瘤细胞排列成乳头状或小管状,以纤维血管组织作为乳头轴,周围可见乳头状囊腔,易出血、坏死和

囊性变性,故本研究结果显示,与AML组比较,PRCC组内部回声不均匀占比高($P<0.05$)。典型的CCRCC与AML较容易鉴别。但常规超声在鉴别AML与CHRCC、PRCC时可参考的依据较少,本研究CCRCC组、PRCC组、CHRCC组各常规超声图像特征两两比较差异均无统计学意义,与刘雪等^[8]研究结果一致。提示,仅应用常规超声鉴别肾脏良恶性肿瘤及RCC亚型仍具有一定困难。

既往研究^[9]表明,新生血管与肿瘤的生长、侵袭、转移和复发密切相关,微血管密度是定量评估肿瘤新生血管的“金标准”。超声造影可清晰显示血管结构及其血流情况,在鉴别诊断肾脏实性肿瘤良恶性方面具有一定作用^[10-14]。本研究CCRCC以“快进”、“慢退”、高增强、增强不均匀及环状高增强表现为主,分别占73.3%、84.4%、91.1%、84.4%、80.0%。分析原因为:CCRCC肿瘤血管较粗大、微血管密度较高、内部组织排列杂乱扭曲,导致造影剂“快进”、“慢退”;CCRCC侵袭周围正常组织的速度快、程度严重,内部多发生囊性变导致增强后不均匀;肿瘤周围大量的纤维包膜和受压的肾实质导致了环状高增强,是鉴别肿瘤良恶性的重要依据之一^[15]。AML的超声造影模式多样,与其血管、平滑肌、脂肪的构成比例有关,但以增强均匀为主(71.4%),与Cao等^[9]研究结果一致。PRCC和CHRCC超声造影常表现出血管同质性,易与良性肿瘤混淆,仅通过超声造影增强模式无法准确区分PRCC、CHRCC与AML。与CCRCC比较,PRCC和CHRCC肿瘤微血管密度低、血管内径小、血管壁较厚、肿瘤细胞排列密,是PRCC、CHRCC超声造影表现为“快退”、均匀低增强的原因之一。本研究66.7%的PRCC和62.5%的CHRCC表现为“快退”,77.8%的PRCC和62.5%的CHRCC表现为低增强,77.8%的PRCC和87.5%的CHRCC表现为增强不均匀,与胡蓉菲等^[15]研究结果一致。但如何鉴别AML、CHRCC、PRCC仍未解决。

超声造影感兴趣区域TIC可以获得多个血液灌注

参数,从而更客观地观察肿瘤内部微血管情况。本研究通过分析病灶与周围正常肾实质感兴趣区域定量参数差值发现,CCRCC 组与 AML 组 ΔPI 、 ΔBI 、 ΔTTP 、 ΔAUC 比较差异均有统计学意义(均 $P < 0.05$),与 Sun 等^[16]研究结果一致,表明与良性病灶比较,恶性病灶血容量更大、达峰时间更短。Li 等^[17]研究表明 CCRCC 的 ΔPI 较 PRCC、CHRCC 高(均 $P < 0.05$),但 PRCC 与 CHRCC 比较差异无统计学意义。本研究结果与之一致。进一步反映了 CCRCC 高血容量和高密度微血管的特点。本研究结果还显示,CHRCC 组 $\Delta Grad$ 较 PRCC 组高, ΔBI 较 PRCC 组低,差异均有统计学意义(均 $P < 0.05$)。这可能与 CHRCC 和 PRCC 的组织病理学特征差异,尤其是肿瘤内部癌细胞和微血管的密度及排列差异有关,有助于临床鉴别二者。

此外,本研究中 RCC 假包膜检出率高达 80.6% (50/62),CCRCC、PRCC、CHRCC 的环状高增强检出率分别为 80.0%、22.2%、25.0%,与既往研究^[9,16]结果略有不同。分析原因为:假包膜及环状高增强的形成与肿瘤生长特性有关,一定程度上与所观察肿瘤的大小有关,本研究纳入病例的肿瘤平均最大径均 > 4 cm,病变周围正常肾皮质受压显著,导致 RCC 假包膜及 CCRCC 环状高增强检出率均较高。

综上所述,超声造影增强模式及其定量参数分析在鉴别 RCC 亚型及 AML 中具有一定的应用价值,可为临床术前决策和预后评估提供参考。

参考文献

- [1] Bray F, Ferlay J, Soerjomataram I, et al. Global cancer statistics 2018: GLOBOCAN estimates of incidence and mortality worldwide for 36 cancers in 185 countries[J]. CA Cancer J Clin, 2018, 68(6): 394-424.
- [2] Ljungberg B, Albiges L, Abu-Ghanem Y, et al. European Association of Urology Guidelines on Renal Cell Carcinoma: the 2019 Update[J]. Eur Urol, 2019, 75(5): 799-810.
- [3] Liu H, Cao H, Chen L, et al. The quantitative evaluation of contrast-enhanced ultrasound in the differentiation of small renal cell carcinoma subtypes and angiomyolipoma [J]. Quant Imaging Med Surg, 2022, 12(1): 106-118.
- [4] 林少帆, 杨江爽, 郑旭峰, 等. 双能 CT 碘浓度及碘廓清率在肾癌与肾血管平滑肌脂肪瘤鉴别诊断中的应用价值[J]. 中国 CT 和 MRI 杂志, 2022, 20(1): 128-131.
- [5] Moch H, Cubilla AL, Humphrey PA, et al. The 2016 WHO Classification of Tumours of the Urinary System and Male Genital Organs—part A: renal, penile, and testicular tumours [J]. Eur Urol, 2016, 70(1): 93-105.
- [6] Adler DD, Carson PL, Rubin JM, et al. Doppler ultrasound color flow imaging in the study of breast cancer: preliminary findings [J]. Ultrasound Med Biol, 1990, 16(6): 553-559.
- [7] Zhang L, Li XS, Zhou LQ. Renal tumor biopsy technique [J]. Chin Med J (Engl), 2016, 129(10): 1236-1240.
- [8] 刘雪, 杨崇一, 杨丰强, 等. 彩色多普勒超声联合超声造影用于肾实质性肿瘤鉴别诊断的临床观察[J]. 中华全科医学, 2022, 20(3): 458-460, 472.
- [9] Cao H, Fang L, Chen L, et al. The value of contrast-enhanced ultrasound in diagnosing small renal cell carcinoma subtypes and angiomyolipoma [J]. J Ultrasound Med, 2022, 41(6): 1415-1423.
- [10] 马惠斌, 拜合提亚·阿扎提, 李前进, 等. 超声造影与增强 CT 对肾脏肿瘤诊断价值的 Meta 分析[J]. 临床超声医学杂志, 2020, 22(3): 198-203.
- [11] Barr RG. Use of lumason/sonovue in contrast-enhanced ultrasound of the kidney for characterization of renal masses—a Meta-analysis [J]. Abdom Radiol (NY), 2022, 47(1): 272-287.
- [12] Elbanna KY, Jang HJ, Kim TK, et al. The added value of contrast-enhanced ultrasound in evaluation of indeterminate small solid renal masses and risk stratification of cystic renal lesions [J]. Eur Radiol, 2021, 31(11): 8468-8477.
- [13] Liu Y, Kan Y, Zhang J, et al. Characteristics of contrast-enhanced ultrasound for diagnosis of solid clear cell renal cell carcinomas ≤ 4 cm: a Meta-analysis [J]. Cancer Med, 2021, 10(23): 8288-8299.
- [14] Mori N, Mugikura S, Takahashi S, et al. Quantitative analysis of contrast-enhanced ultrasound imaging in invasive breast cancer: a novel technique to obtain histopathologic information of microvessel density [J]. Ultrasound Med Biol, 2017, 43(3): 607-614.
- [15] 胡蓉菲, 朱婷, 车欣, 等. 超声造影在不同病理亚型乏血供肾癌鉴别诊断中的价值[J]. 中国超声医学杂志, 2020, 36(8): 703-706.
- [16] Sun D, Wei C, Li Y, et al. Contrast-enhanced ultrasonography with quantitative analysis allows differentiation of renal tumor histotypes [J]. Sci Rep, 2016, 11(6): 35081.
- [17] Li CX, Lu Q, Huang BJ, et al. Quantitative evaluation of contrast-enhanced ultrasound for differentiation of renal cell carcinoma subtypes and angiomyolipoma [J]. Eur J Radiol, 2016, 85(4): 795-802.

(收稿日期: 2022-09-20)