·临床研究·

基于TI-RADS分类和CDFI的列线图鉴别诊断甲状腺结节良恶性的临床价值

彭欣雯，沈玥

摘 要 目的 基于TI-RADS分类和CDFI构建鉴别诊断甲状腺结节良恶性的列线图模型，探讨其临床应用价值。**方法** 选取我院经病理确诊的甲状腺良性结节患者90例（良性组）和恶性结节患者70例（恶性组），应用二维超声观察结节位置、形态、结构、纵横比、边界、晕环厚度、内部回声、后方回声及钙化情况，并进行TI-RADS分类；CDFI观察结节血流情况并进行分级，比较两组上述检查结果的差异。采用Logistic回归分析筛选鉴别诊断甲状腺结节良恶性的独立影响因素，并基于上述因素构建列线图模型。绘制受试者工作特征（ROC）曲线分析列线图模型鉴别甲状腺结节良恶性的诊断效能；校准曲线分析列线图模型的校准度。**结果** 两组TI-RADS分类>3类、晕环厚度≥2 mm、血流分级≥Ⅱ级占比比较差异均有统计学意义（均$P<0.05$）；两组后方回声衰减比较差异无统计学意义。Logistic回归分析显示晕环厚度、血流分级及TI-RADS分类均为鉴别诊断甲状腺结节良恶性的独立危险因素（均$P<0.05$），基于上述因素构建列线图模型。ROC曲线分析显示，列线图模型鉴别诊断甲状腺结节良恶性的曲线下面积为0.891，灵敏度为91.73%，特异度为84.33%；校准曲线分析显示，列线图模型的校准度较好。**结论** 基于TI-RADS分类和CDFI构建的列线图模型在鉴别诊断甲状腺结节良恶性中具有较高的临床应用价值。

关键词 超声检查；甲状腺结节，良恶性；列线图模型；鉴别诊断

[中图法分类号]R445.1；R736.1 [文献标识码]A

Clinical value of nomogram model based on TI-RADS category and CDFI in differentiating benign and malignant thyroid nodules

PENG Xinwen, SHEN Yue

Department of Ultrasound, Changhai Hospital, the First Affiliated Hospital of Naval Medical University, Shanghai 200433, China

ABSTRACT Objective To establish nomogram model based on TI-RADS category and CDFI in differentiating benign and malignant thyroid nodules, and to explore its clinical application value. **Methods** A total of 90 patients with benign thyroid nodules (benign group) and 70 patients with malignant thyroid nodules (malignant group) confirmed by pathology in our hospital were enrolled. Two-dimensional ultrasound was used to observe nodule location, shape, structure, aspect ratio, boundary, halo thickness, internal echogenicity, posterior echo attenuation, and calcification, and nodules were classified according to TI-RADS category. CDFI was used to observe the blood flow and classify it into grades. The differences in these parameters between the two groups were compared. Logistic regression analysis was performed to identify independent influencing factors for differentiating benign and malignant thyroid nodules, and a nomogram model was constructed based on these factors. Receiver operating characteristic (ROC) curve was drawn to evaluate the diagnostic performance of the nomogram model, and calibration curve was drawn to assess the calibration of the model. **Results** There were significant differences in the proportion of TI-RADS category >3, halo thickness≥2 mm, and blood flow grade≥Ⅱ between the two groups (all $P<0.05$). No significant difference was found in posterior echo attenuation between the two groups. Logistic regression analysis showed that halo thickness, blood flow grade, and TI-RADS category were independent risk factors for differentiating benign and malignant thyroid nodules (all $P<0.05$). The nomogram model was constructed based on these factors. ROC curve analysis showed that the area under the curve of the nomogram model for differentiating benign and malignant thyroid nodules was 0.891, with a sensitivity of 91.73% and a specificity of

作者单位：海军军医大学第一附属医院长海医院超声科，上海 200433

通讯作者：沈玥，Email：158281592@qq.com

84.33%. Calibration curve analysis showed good calibration of the nomogram model. **Conclusion** The nomogram model based on TI-RADS category and CDFI has high clinical value in differentiating benign and malignant thyroid nodules.

KEY WORDS Ultrasonography; Thyroid nodules, benign and malignant; Nomogram model; Differential diagnosis

目前临床对甲状腺结节的检出率逐渐提高，早期发现并准确诊断结节性质对于制定合适的治疗方案、防止病情进展及改善患者预后具有重要意义[1-2]。病理检查是鉴别甲状腺结节良恶性的金标准，但该方法有创，临床广泛应用存在一定困难。超声是甲状腺结节的主要筛查方法，也可用于结节性质的鉴别诊断，结节描述术语的一致性及危险分层的标准性对于甲状腺结节的鉴别诊断尤为重要[3]。晕环厚度可反映结节与周围组织的界限及浸润程度，其存在与否及厚度变化与结节良恶性相关，对判断结节性质具有提示意义[4]。后方回声情况与结节内部结构和性质密切相关，不同表现可能提示不同病理类型，也可为鉴别结节良恶性提供增量信息[5]。2017年美国放射学会制定的TI-RADS分类[4]是量化甲状腺结节超声特征的工具，然而结节性甲状腺肿、腺瘤、桥本氏甲状腺炎等病变结节有时可伴有微小钙化等恶性超声特征，可能误诊为恶性结节，可见单独应用TI-RADS分类鉴别甲状腺结节良恶性仍具有一定局限[5-6]。本研究基于TI-RADS分类和CDFI构建鉴别诊断甲状腺结节良恶性的列线图模型，旨在探讨其临床应用价值。

资料与方法

一、研究对象

选取2019年1月至2023年6月我院经病理确诊的甲状腺良性结节患者90例（良性组）和恶性结节患者70例（恶性组），良性组中男43例，女47例，年龄（44.0±7.2）岁，体质量指数（23.13±1.96）kg/m^2，其中合并高血压24例，血脂异常29例，单发结节76例、多发结节14例；恶性组中男25例，女45例，年龄（45.7±6.0）岁，体质量指数（23.32±2.14）kg/m^2，其中合并高血压12例，血脂异常19例，单发结节51例，多发结节19例。两组一般资料比较差异均无统计学意义。纳入标准：①经病理检查确诊；②甲状腺超声检查资料完整；③超声检查与病理检查间隔时间不超过2周；④既往无颈部放化疗史。排除标准：①既往行甲状腺消融术治疗或甲状腺手术后复发；②颈部结核或合并颈部其他类型恶性结节；③资料缺失无法进行统计学分析。本研究经我院医学伦理委员会批准，所有患者均知情同意。

二、仪器与方法

1. 超声检查：使用Philips EPIQ7C彩色多普勒超声诊断仪，L12-5线阵探头，频率5.0～9.0 MHz。患者取平卧位，嘱其头部上仰充分暴露颈部，先对甲状腺进行多切面连续扫描，二维超声观察结节位置、形态、结构、纵横比、边界、晕环厚度、内部回声、后方回声及钙化情况，并进行TI-RADS分类；CDFI观察结节血流情况并进行分级[7]；多发结节选取最大径最大者进行分析。由2名主治医师分别完成上述检查并进行图像分析，若意见不一致则与另一高年资超声医师协商讨论达成一致。

2. TI-RADS分类标准[4]：主要从结节的形态、成分（囊实性）、边界、内部回声及局灶性强回声或钙化灶等方面进行综合评估，根据其不同表现进行评分，并计算各超声特征评分之和作为总分。根据总分进行分类：0分为TI-RADS 1类；2分为TI-RADS 2类；3分为TI-RADS 3类；4~6分为TI-RADS 4类；≥7分为TI-RADS 5类。

三、统计学处理

应用SPSS 21.0统计软件和R语言（4.42版本），计量资料以$\bar{x}\pm s$表示，采用t检验；计数资料以频数或率表示，采用χ^2检验。采用Logistic回归分析筛选鉴别诊断甲状腺结节良恶性的独立影响因素，并基于上述因素构建列线图模型。绘制受试者工作特征（ROC）曲线分析列线图模型鉴别甲状腺结节良恶性的诊断效能；校准曲线分析列线图模型的校准度。$P<0.05$为差异有统计学意义。

结　　果

一、两组超声检查结果比较

良性组TI-RADS分类1、2、3、4、5类分别为16、39、21、11、3例，恶性组TI-RADS分类1、2、3、4、5类分别为0、0、13、36、21例。两组TI-RADS分类>3类、晕环厚度≥2 mm、血流分级≥Ⅱ级占比比较差异均有统计学意义（均$P<0.05$）；两组后方回声比较差异无统计学意义。见表1和图1。

二、Logistic回归分析结果

将表1中差异有统计学意义的超声检查结果作为自变量，以病理结果作为因变量进行Logistic回归分析，

结果显示晕环厚度、血流分级及TI-RADS分类均为鉴别诊断甲状腺结节良恶性的独立危险因素（均$P<0.05$）。见表2。

三、列线图模型的构建及验证

基于TI-RADS分类、晕环厚度、血流分级构建鉴别诊断甲状腺结节良恶性的列线图模型（图2），其贡献从大到小依次为TI-RADS分类、晕环厚度、血流分级。ROC曲线分析显示列线图模型鉴别诊断甲状腺结节良恶性的曲线下面积为0.891（95%可信区间：0.788~0.940），灵敏度为91.73%，特异度为84.33%

表1　两组常规超声检查结果比较　　例

组别	TI-RADS分类		晕环厚度		血流分级		后方回声	
	>3类	≤3类	≥2 mm	<2 mm	≥Ⅱ级	<Ⅱ级	增强或不变	衰减
恶性组（70）	57	13	38	32	28	42	35	35
良性组（90）	14	76	27	63	22	68	58	32
χ^2值	65.185		9.628		4.435		3.375	
P值	<0.001		0.002		0.035		0.066	

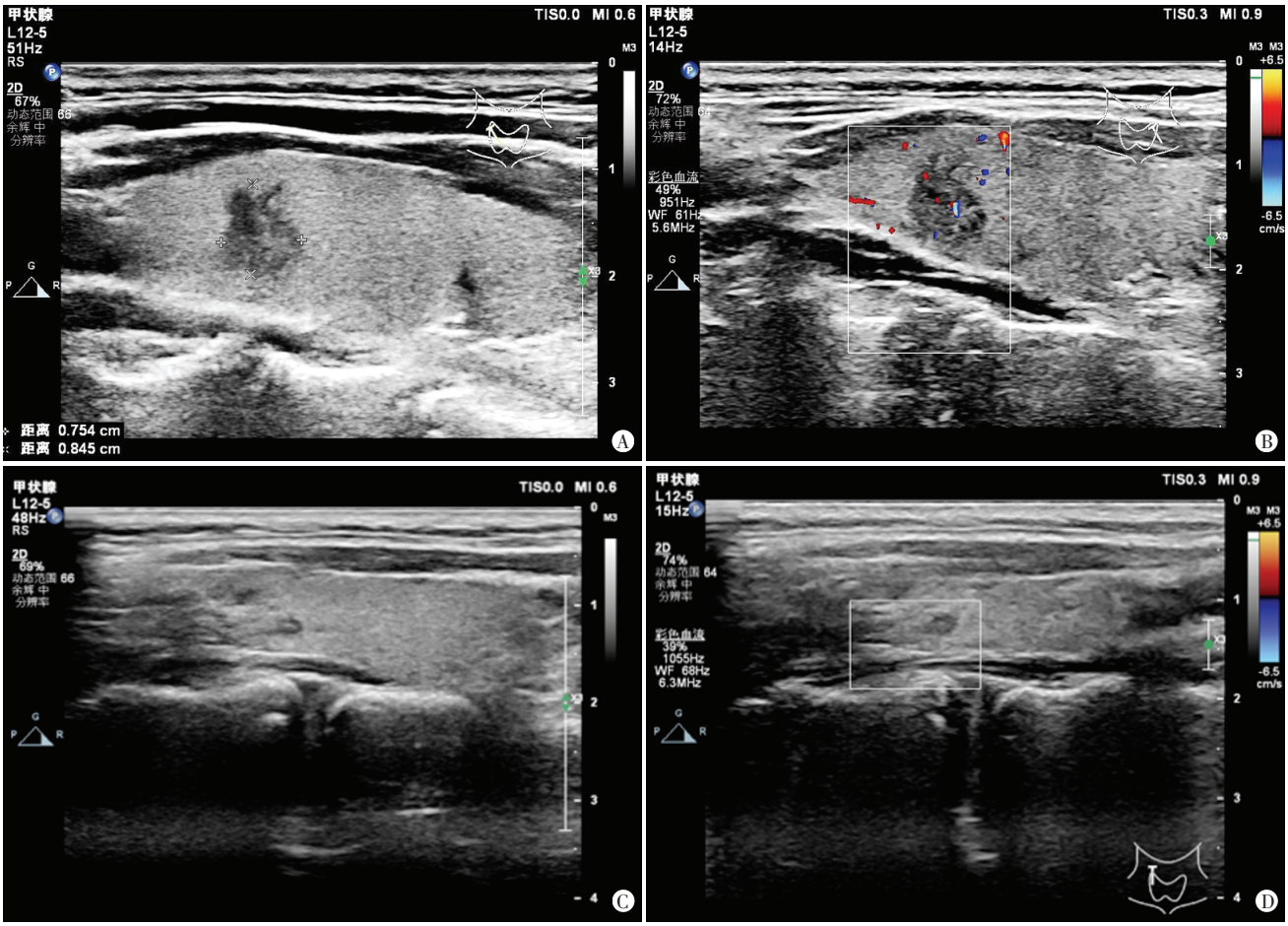

A、B：恶性组患者（女，47岁）二维超声示结节边界不清晰，形态不规则，内回声不均匀，可见砂粒样钙化，呈纵向生长，TI-RADS分类4类，CDFI示其内可见短棒状血流信号，血流分级Ⅱ级；C、D：良性组患者（男，38岁）二维超声示结节边界清晰，形态规则，内部回声较为均匀，TI-RADS分类4类3类，CDFI示其内及周边均未探及血流信号，血流分级0级

图1　两组二维超声图和CDFI图

表2　Logistic回归分析结果

变量	回归系数	标准误	Waldχ^2值	P值	OR值及其95%可信区间
晕环厚度	0.694	0.281	6.100	0.001	2.002（1.154~3.472）
血流分级	0.583	0.260	5.028	0.034	1.791（1.076~2.982）
TI-RADS分类	1.843	0.401	21.123	<0.001	6.315（2.878~13.859）
常数项	1.286	0.798	2.597	0.188	3.618（-）

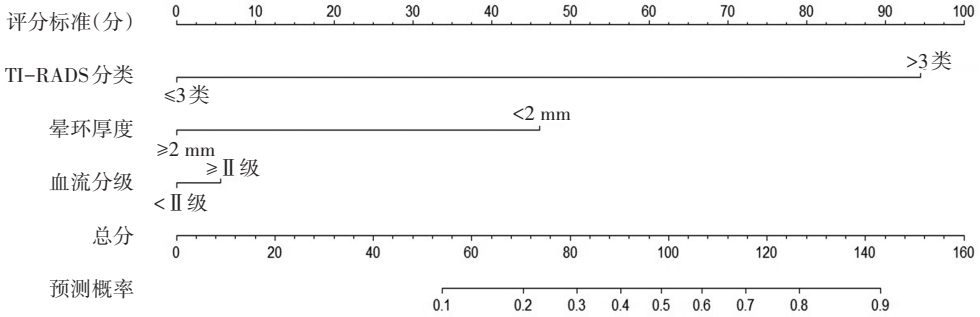

图2　基于二维超声和CDFI构建的鉴别诊断甲状腺结节良恶性的列线图模型

(图3)；校准曲线分析显示预测曲线与理想曲线贴合，校准度较好(图4)。

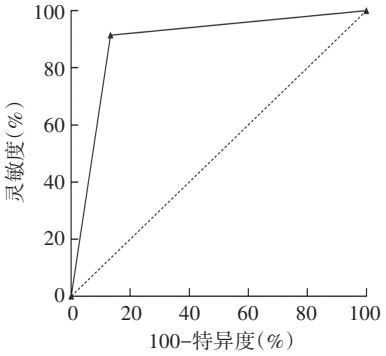

图3　列线图模型鉴别诊断甲状腺结节良恶性的ROC曲线图

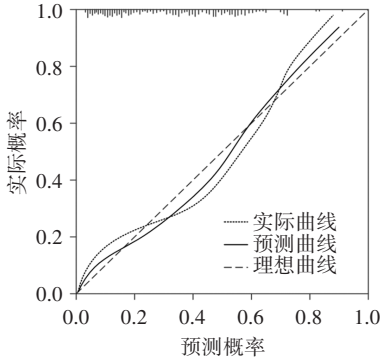

图4　列线图模型鉴别诊断甲状腺结节良恶性的校准曲线图

讨　论

甲状腺结节的性质是决定临床治疗方案和预后的关键因素，良性甲状腺结节患者通常采取保守治疗策略；而恶性甲状腺结节患者则需及时进行手术治疗，以获得最佳预后[8]。超声凭借其无创、经济、便捷及高分辨率等优点，已成为临床评估甲状腺结节的首选方法，其不仅能清晰显示结节形态、大小、边界及内部回声情况，还可通过CDFI获得结节的血流情况，为良恶性鉴别诊断提供参考依据[9]。尽管超声在鉴别甲状腺结节良恶性方面取得了一定成果，但既往研究[10]缺乏综合评估体系，且结果受样本量、设备性能、观察者经验等因素影响，准确性波动较大。因此，整合多个超声图像特征、构建精准可靠的鉴别诊断模型成为当前研究热点。本研究基于TI-RADS分类和CDFI构建列线图模型，探讨其鉴别诊断甲状腺结节良恶性的临床应用价值。

本研究结果显示，恶性组TI-RADS分类>3类、晕环厚度≥2 mm、血流分级≥Ⅱ级占比均高于良性组，差异均有统计学意义(均$P<0.05$)，提示上述超声图像特征有利于鉴别甲状腺结节良恶性。TI-RADS分类>3类表明结节在超声图像上呈现出多种可疑恶性特征，如实性成分增多、纵横比>1、低回声、边界不清晰、微钙化等，甲状腺组织结构和回声均发生异常改变[11]。从病理特点分析，恶性甲状腺结节细胞异型性更明显，生长迅速且侵袭性强，易破坏正常甲状腺组织结构，导致超声图像复杂多变；而良性结节多生长缓慢，组织结构相对规整，超声图像表现相对简单。既往文献[12-13]也指出，TI-RADS分类能准确评估甲状腺结节恶性风险，本研究结果与其一致。晕环厚度≥2 mm提示结节周围存在较厚的低回声环，结节周边组织可能有包膜浸润或炎症反应[14]。恶性病灶常具有侵袭性，癌细胞可向周围组织浸润生长，刺激周围纤维组织增生形成较厚晕环；良性结节多边界清晰，周围晕环相对较薄或无晕环。文献[15]表明，晕环厚度与甲状腺结节的恶性风险相关，本研究中恶性组晕环厚度≥2 mm占比较良性结节更高，差异有统计学意义($P<0.05$)，表明晕环厚度可作为鉴别良恶性的参考指标，与上述文献结论相符。本研究发现，恶性组血流分级≥Ⅱ级占比高于良性组，反映了恶性结节血流增加的病理生理特征，主要与肿瘤的生物学特性相关，恶性结节细胞增殖活跃，可刺激血管内皮生长因子等促血管生成因子过度分泌，诱导结节内新生血管形成，导致血流信号丰富。此外，肿瘤组织可能侵犯周围正常甲状腺血管或形成异常动静脉瘘，进一步增加血流信号[15-16]。与既往研究[17]结果一致。而良性结节生长缓慢，对血供需求较低，血管生成相对规则，血流灌注稳定，其血

流分级相对较低。提示血流分级在甲状腺结节良恶性鉴别诊断中具有重要价值。

本研究Logistic回归分析结果显示，晕环厚度、血流分级及TI-RADS分类均为鉴别诊断甲状腺结节良恶性的独立危险因素（均$P<0.05$），故基于上述因素构建鉴别诊断甲状腺结节良恶性的列线图模型，其贡献从大到小依次为TI-RADS分类、晕环厚度、血流分级，表明其对临床鉴别诊断具有一定价值。ROC曲线分析显示列线图模型鉴别诊断甲状腺结节良恶性的曲线下面积为0.891，灵敏度为91.73%，特异度为84.33%；校准曲线分析显示预测曲线与理想曲线贴合，校准度较好，表明其在临床鉴别诊断甲状腺结节良恶性方面具有重要意义，有助于制定个性化治疗策略，减少不必要的手术，从而减轻患者负担。此外，超声检查操作简便，基于TI-RADS分类及血流特征的列线图模型可用于预测甲状腺结节危险分级，便于临床推广应用。

本研究的局限性：①多发结节患者仅选择单一结节进行研究，可能存在选择偏倚；②样本量相对较小，可能限制了结果的普适性和可靠性。今后需扩大样本量，以更全面地评估超声在甲状腺结节鉴别诊断中的价值。同时，也可以探索更多超声特征并结合生物标志物，以提高甲状腺结节鉴别诊断的准确性。

综上所述，基于TI-RADS分类和CDFI构建的列线图模型在鉴别诊断甲状腺结节良恶性中具有较高的临床应用价值，为甲状腺结节的临床诊疗提供了新的视角和方法，有助于提高甲状腺疾病的诊治水平。

参考文献

[1] Lei R, Wang Z, Qian L. Ultrasonic characteristics of medullary thyroid carcinoma: differential from papillary thyroid carcinoma and benign thyroid nodule[J]. Ultrasound Q, 2021, 37(4): 329-335.

[2] Xue JP, Kang XY, Miao JW, et al. Analysis of the influence of thyroid nodule characteristics on the results of shear wave elastography[J]. Front Endocrinol(Lausanne), 2022, 13(4): e858565.

[3] Lu WW, Zhang D, Ni XJ. A review of the role of ultrasound radiomics and its application and limitations in the investigation of thyroid disease[J]. Med Sci Monit, 2022, 28(8): e937738.

[4] 侯丽鹏，丁晨阳，武楚童，等.《美国放射学会甲状腺影像报告和数据系统白皮书》解读[J]. 河北医科大学学报, 2019, 46(3): 252-257.

[5] Zheng LL, Ma SY, Zhou L, et al. Diagnostic performance of artificial intelligence-based computer-aided diagnosis system in longitudinal and transverse ultrasonic views for differentiating thyroid nodules[J]. Front Endocrinol(Lausanne), 2023, 14(8): e1137700.

[6] Huang S, Meng N, Pan M, et al. Diagnostic performances of the Kwak-TIRADS classification, elasticity score, and Bethesda System for Reporting Thyroid Cytopathology of TI-RADS category 4 thyroid nodules[J]. Int J Clin Exp Pathol, 2020, 13(5): 1159-1168.

[7] Adler DD, Carson PL, Rubin JM, et al. Doppler ultrasound color flow imaging in the study of breast cancer: preliminary findings[J]. Ultrasound Med Biol, 1990, 16(6): 553-559.

[8] 隋愿，张丽英，王兴龙，等. 双能量CT增强碘图形态学特征联合标准化碘浓度对良恶性甲状腺结节的鉴别诊断价值[J]. 癌症进展, 2022, 20(21): 2206-2209.

[9] 郑琳琳，李世岩，许立龙，等. 甲状腺结节超声恶性风险分层：C-TIRADS、ACR-TIRADS和EU-TIRADS的对比研究[J]. 中华超声影像学杂志, 2021, 30(9): 785-791.

[10] 肖雨，汤甜，李超. 超声TI-RADS分类联合剪切波式弹性成像对甲状腺结节良恶性的诊断价值[J]. 郑州大学学报(医学版), 2021, 56(5): 671-674.

[11] 付志远，寻艳香，陈红天. 甲状腺结节ACR TI-RADS风险分层和超声声像图赋值评分在结节性质鉴别中的应用[J]. 山东医药, 2021, 61(6): 55-58.

[12] 李健，殷延华，戚建国，等. 甲状腺结节超声恶性风险分层方法对甲状腺结节良恶性的鉴别诊断价值：中美指南对比分析[J]. 中国全科医学, 2022, 25(9): 1077-1081.

[13] 吕玲，赵树樊，牛惠萍. 甲状腺影像报告与数据系统分类和超声弹性成像技术及其联合诊断甲状腺结节研究进展[J]. 中国医学影像技术, 2021, 37(8): 1238-1241.

[14] Zhang L, Gu J, Zhao Y, et al. The role of multimodal ultrasonic flow imaging in Thyroid Imaging Reporting and Data System(TI-RADS) 4 nodules[J]. Gland Surg, 2020, 9(5): 1469-1477.

[15] Li W, Chen J, Ye F, et al. The diagnostic value of ultrasound on different-sized thyroid nodules based on ACR TI-RADS[J]. Endocrine, 2023, 82(3): 569-579.

[16] Yang JR, Song Y, Xue SS, et al. Suggested amendment of TI-RADS classification of thyroid nodules by shear wave elastography[J]. Acta Radiol, 2020, 61(8): 1026-1033.

[17] Chen Z, Du Y, Cheng L, et al. Diagnostic performance of simplified TI-RADS for malignant thyroid nodules: comparison with 2017 ACR-TI-RADS and 2020 C-TI-RADS[J]. Cancer Imaging, 2022, 22(1): 41-43.

（收稿日期：2024-08-27）